Актуальные вопросы ветеринарной биологии № 1 (49) март 2021

Журнал зарегистрирован Федеральной службой по надзору в сфере связи, информационных технологий и массовых коммуникаций.
Свидетельство о регистрации средства массовой информации ПИ № ФС77-36472 от 3 июня 2009 г. Журнал включен
в Перечень ведущих рецензируемых научных журналов и изданий ВАК Министерства образования и науки РФ

Главный редактор
Чуваев И. В.,
канд. биол. наук
e-mail: virclin@mail.ru

Редакционный совет
Алиев А. А.,
проф., докт. вет. наук
Андреева Н. Л.,
проф., докт. биол. наук
Белова Л. М.,
проф., докт. биол. наук
Васильев Д. Б.,
докт. вет. наук
Воронин В. Н.,
проф., докт. биол. наук
Георгиев Б. А.
доцент, докт. вет. медицины
Концевая С. Ю.,
проф., докт. вет. наук
Кудряшов А. А.,
проф., докт. вет. наук
Кузьмин В. А.
проф., докт. вет. наук
Панин А. Н.,
проф., докт. вет. наук,
акад. РАН
Прудников В. С.,
проф., докт. вет. наук,
Сулейманов С. М.,
проф., докт. вет. наук,
заслуж. деятель науки РФ
Яшин А. В.,
проф., докт. вет. наук

По вопросам рекламы
обращайтесь:
e-mail: virclin@mail.ru

Заявки на подписку (с любого месяца) направляйте в редакцию по факсу: (812) 232-55-92;
e-mail: invetbio@yandex.ru.
Телефон отдела подписки:
(812) 232-55-92

Верстка
Кондрашенков С. В.
Корректор
Суховей Д. А.
Журнал основан в 2009 г.
Учредитель и издатель:
ЧОУДПО «Институт
Ветеринарной Биологии»

ОГЛАВЛЕНИЕ

ФИЗИОЛОГИЯ

Дерюгина А.В., Иващенко М.Н., Таламанова М.Н., Белов А.А., Петров В.А.
Структурная организация мембран эритроцитов при стрессе и коррекции низкоинтенсивным лазерным излучением 3

Крупин Е.О.
Сравнительный анализ методов оценки комфортности условий среды и теплового стресса у животных 8

ЭПИЗООТОЛОГИЯ

Будулов Н.Р.
Анализ эпизоотической ситуации по лейкозу крупного рогатого скота в республике Дагестан 13

Воронина Е.А., Терпугова Н.Ю., Володина В.В.
Заболевания промысловых видов рыб дельты Волги 18

ПАРАЗИТОЛОГИЯ

Логинова О.А., Белова Л.М.
Гельминтофауна домашних северных оленей (*Rangifer Tarandus*) в Ненецком автономном округе 25

ГИСТОЛОГИЯ

Грушко М.П., Федорова Н.Н., Ижерская В.А.
Особенности формирования основных органов и систем красноперки (*Scardinius Erythrophthalmus*) в раннем онтогенезе 30

ДИАГНОСТИКА

Бабкина Т.Н., Ушакова Т.М.
Корреляция уровня редокс-гомеостаза и нутритивного статуса у верблюдов при патологии витаминно-минерального обмена 36

ФАРМАКОЛОГИЯ

Тазаян А.Н., Кривко М.С., Тамбиев Т.С.
Влияние микрофилярицидной терапии при дирофиляриозе собак на морфологические и биохимические показатели крови 42

Хайруллин Д.Д., Шакиров Ш.К., Папуниди Э.К.
Ветеринарно-санитарная экспертиза мяса коз зааненской породы при применении УВМК «Вита баланс» 48

КОРМЛЕНИЕ

Есепенок К.В., Сапожникова А.И.
Продуктивные качества лисицы породы серебристо-черная при использовании добавки биоактивный кератин 53

ПАТОЛОГИЧЕСКАЯ АНАТОМИЯ

Кудряшов А.А., Беляева Е.В., Балабанова В.И.
Морфологические изменения в бронхах и бронхиолах у телят при инфекционном ринотрахеите 60

Манаков А.М., Завалеева С.М.
Возрастные изменения морфометрических параметров желчного пузыря кролика 65

ИНФОРМАЦИЯ

Эффективность сароланера, нового перорального изоксазолина, против двух распространенных клещевых инвазий у собак *Demodex* Spp. и *Otodectes Cynotis* 69

Издательство Института Ветеринарной Биологии
Адрес редакции/издателя: 197198, С.-Петербург, ул. Ораниенбаумская, д. 3-Б. Тел. (812) 232-55-92, тел./факс 232-88-61. E-mail: virclin@mail.ru. Сайт: www.invetbio.spb.ru
Подписано в печать 16.03.2021. Дата выхода: 21.03.2021. Отпечатано в типографии ООО «СМДЖИ ПРИНТ»: 197101, Санкт-Петербург, ул. Рентгена, д. 1.
Тираж 1000 экз. Свободная цена. Подписной индекс в каталоге «Газеты. Журналы» – 33184, «Пресса России» – 29447.
Ответственность за достоверность представленных в статьях данных несут авторы. Все рекламируемые товары и услуги имеют соответствующие сертификаты.
За содержание рекламных объявлений редакция ответственности не несет.
© ЧОУДПО «Институт Ветеринарной Биологии», Санкт-Петербург, 2020

Actual Questions of Veterinary Biology № 1 (49) March 2021

The journal is registered by Federal Service for Supervision in the Sphere of Communications, Information Technologies and Mass Communications. The certificate on registration of mass media ПИ № ФС77-36472 of June 3, 2009. The journal is included in the list of the leading peer-reviewed journals and publications of State Commission for Academic Degrees and Titles of the RF Ministry of Education and Science

Editor-in-Chief
Chuvaev I. V.,
Philosophy Doctor
e-mail: virclin@mail.ru

Computer design
Kondrashenkov S.V.

Editorial Board
Aliev A. A.,
Dr. Vet. Sci., Professor

Andreeva N. L.,
Dr. Biol. Sci., Professor

Belova L. M.,
Dr. Biol. Sci., Professor

Georgiev B. A.
Associate Professor, Ph.D

Kudryashov A.A.,
Dr. Vet. Sci., Professor

Kontsevaya S. U.,
Dr. Vet. Sci., Professor

Kuzmin V. A.,
Dr. Vet. Sci., Professor

Panin A.N.,
Dr. Vet. Sci., Professor,
Member of RAS

Prudnikov V. S.,
Dr. Vet. Sci., Professor

Suleymanov S. M.,
Dr. Vet. Sci., Professor
RF Honoured Worker of Science

Vasilyev D. B.,
Dr. Vet. Sci.

Voronin V. N.,
Dr. Biol. Sci., Professor

Yashin A. V.,
Dr. Vet. Sci., Professor

On the matters of advertisement please contact
e-mail: virclin@mail.ru

Subscription requests should be sent to the editorial office by fax +7 (812) 232-55-92 or e-mail: invetbio@yandex.ru.
Information tel. +7 (812) 232-55-92

The journal is based in 2009
Founder and Publisher: Private educational institution additional professional education Institute of Veterinary Biology

CONTENTS

IMMUNOLOGY

Deryugina A.V., Ivashchenko M.N., Talamanova M.N., Belov A.A., Petrov V.A.
Structural organization of erythrocyte membranes under stress and correction by low-intensity laser radiation 3

Krupin E.O.
Comparative analysis of the effectiveness of methods for assessing the comfort of environmental conditions and heat stress in animals 8

EPIZOOTOLOGY

Budulov N.R.
Analysis of the epizootic situation on cattle leukemia in Dagestan Republic..... 13

Voronina E.A., Terpugova N.Yu., Volodina V.V.
Diseases of fishing species of Volga delta fish 18

PARASITOLOGY

Loginova O.A., Belova L.M.
Helminth fauna of domestic reindeer (Rangifer Tarandus) in the Nenets autonomus region 25

HISTOLOGY

Grushko M.P., Fedorova N.N., Izherskaya V.A.
Formation features of the main organs and systems of the rudd (*Scardinius Erythrophthalmus*) in early ontogenesis..... 30

DIAGNOSTICS

Babkina T.N., Ushakova T.M.
Correlation of the level of redox homeostasis and nutritional status in camels with pathology of vitamin and mineral metabolism 36

PHARMACOLOGY

Tazayan A.N., Krivko M.S., Tambiev T.S.
The influence of microfilaricidal therapy in dirofilariasis of dogs on morphological and biochemical blood parameters 42

Hairullin D.D., Shakirov Sh.K., Papunidi E.K.
Veterinary and sanitary examination of saanen goat meat when using UVMC "Vita balance" 48

FEEDING

Esepenok K.V., Sapozhnikova A.I.
Productive qualities of a silver-black fox in the use of bioactive keratin additive 53

PATHOLOGIC ANATOMY

Kudriashov A.A., Belyaeva E.V., Balabanova V.I.
Morphological changes in the bronchi and bronchioles in calves with infectious bovine rhinotracheites 60

Manakov A.M., Zavaleeva S.M.
Age-related changes in the morphometric parameters of the rabbit gallbladder 65

INFORMATION 69

Publishing of Institute of Veterinary Biology
Address of the editoral office/publisher: 197198, St.-Petersburg, Oranienbaumskaya st., 3-Б. Tel. +7 (812) 232-55-92, fax: 232-88-61. E-mail: virclin@mail.ru. Site: invetbio.spb.ru
Signed for press on 16.03.2021. Issue date: 21.03.2021. Printed at printing house SMG Print, Ltd.: 197101, Russia, Saint-Petersburg, Rentgena st., 1. Circ. 1000 pc.
Free price. The subscription index in catalogues: “Gazety. Journaly” (“Newspapers. Magazines”) – 33184, “Pressa Rossii” (“Russian Press”) – 29447.
The responsibility for reliability of the data presented in the articles is born by authors. Goods and services advertised in this magazine are properly certified. Editorial staff is not responsible for the content of any advertisements.
© Private educational institution additional professional education Institute of Veterinary Biology, Saint-Petersburg, 2020

DOI 10.24412/2074-5036-2021-1-3-7
УДК 616-092
Ключевые слова: технологический стресс, крупный рогатый скот, эритроциты, цитоскелет, спектрин, актин, белок полосы 3, гликофорин.
Key words: technological stress, cattle, red blood cells, cytoskeleton, spectrin, actin, band 3 protein, glycophorin.

Дерюгина А. В.[1], Иващенко М. Н.[2], Таламанова М. Н.[1], Белов А. А.[2], Петров В. А.[2]

СТРУКТУРНАЯ ОРГАНИЗАЦИЯ МЕМБРАН ЭРИТРОЦИТОВ ПРИ СТРЕССЕ И КОРРЕКЦИИ НИЗКОИНТЕНСИВНЫМ ЛАЗЕРНЫМ ИЗЛУЧЕНИЕМ

STRUCTURAL ORGANIZATION OF ERYTHROCYTE MEMBRANES UNDER STRESS AND CORRECTION BY LOW-INTENSITY LASER RADIATION

[1]Институт биологии и биомедицины ФГАОУ ВО «Национальный исследовательский Нижегородский государственный университет им. Н.И. Лобачевского», 603950, Нижний Новгород, пр. Гагарина, 23.
Biology and Biomedicine Institute of Lobachevsky State University of Nizhny Novgorod, 23 Prospekt Gagarina, Nizhny Novgorod, 603950, Russian Federation

[2]ФГБОУ ВО «Нижегородская государственная сельскохозяйственная академия», 603107, Нижний Новгород, пр. Гагарина, 97.
State Agricultural Academy of Nizhny Novgorod, 97 Prospekt Gagarina, 603107, Nizhny Novgorod, Russian Federation

Дерюгина Анна Вячеславовна, доктор биологических наук, доцент, заведующий кафедрой физиологии и анатомии, e-mail: derugina69@yandex.ru
Deryugina Anna Vyacheslavovna, Doctor of Biological Sciences, Associate Professor, Chef of the Department of Physiology and Anatomy, e-mail: derugina69@yandex.ru
Иващенко Марина Николаевна, кандидат биологических наук, доцент кафедры физиологии и биохимии животных, e-mail: kafedra2577@mail.ru
Ivashchenko Marina Nikolaevna, PhD of Biological Sciences, Associate Professor of the Department of Animal Physiology and Biochemistry, e-mail: kafedra2577@mail.ru
Таламанова Мария Николаевна, кандидат биологических наук, старший преподаватель кафедры физиологии и анатомии, e-mail: kafedra2577@mail.ru
Talamanova Maria Nikolaevna, PhD of Biological Sciences, Senior Lecturer of the Department of Physiology and Anatomy, e-mail: kafedra2577@mail.ru
Белов Андрей Александрович, аспирант кафедры физиологии и биохимии животных, e-mail: kafedra2577@mail.ru
Belov Andrey Aleksandrovich, Post-graduate Student of the Department of Animal Physiology and Biochemistry, e-mail: kafedra2577@mail.ru
Петров Владимир Александрович, аспирант кафедры физиологии и биохимии животных, e-mail: kafedra2577@mail.ru
Petrov Vladimir Alexandrovich, Post-graduate Student of the Department of Animal Physiology and Biochemistry, e-mail: kafedra2577@mail.ru

Аннотация. Целью работы стало установление нарушений белкового спектра эритроцитарных мембран крупного рогатого скота в условиях технологического стресса и эффективности использования в коррекции стресса низкоинтенсивного лазерного излучения (НИЛИ). При технологическом стрессе у животных отмечено изменение содержания белков цитоскелета и интегральных белков: белка полосы 3 и гликофоринов. При воздействии низкоинтенсивного лазерного излучения с длиной волны 830 нм на фоне стресса обнаружены разнонаправленные изменения в белковом спектре эритроцитарных мембран. Эффекты зависели от места и времени воздействия. При 15 мин экспозиции НИЛИ в области холки к седьмым суткам эксперимента наблюдалось восстановление белкового состава эритроцитарных мембран до значений интактной группы.
Summary. *The aim of the work was to establish violations of the protein spectrum of the erythrocyte membranes of cattle in the conditions of technological stress and the effectiveness of using low-intensity laser radiation (LILR) in the correction of stress. Under technological stress, the animals showed changes in the content of cytoskeletal proteins and integral proteins: band 3 protein and glycophorins. When exposed to low-intensity laser radiation with*

a wavelength of 830 nm under stress, multidirectional changes in the protein spectrum of erythrocyte membranes were detected. The effects depended on the place and time of exposure. By the seventh day of the experiment, the protein composition of the erythrocyte membranes was restored to the values of the intact group at 15 minutes of exposure of the LILR in the withers region.

Введение

Сдерживающим фактором проявления высокой продуктивности крупного рогатого скота следует считать технологический стресс, возникающий в условиях промышленного производства. Стрессы приводят к дополнительным затратам энергии для адаптации организма к новым условиям окружающей среды, ухудшают физиологическое состояние организма, изменяют обменные процессы, вызывают отставание в росте и развитии животных, болезни и снижение продуктивности. Стрессы оказывают негативное влияние на состояние организма животных и развитие на их фоне воспалительных процессов [6].

Чрезвычайно важное место в системе лечебных мероприятий при стрессе у животных занимает восстановление морфофункционального состояния форменных элементов крови [1].

В настоящее время в ветеринарной медицине и животноводстве для воздействия на самые различные патологические процессы используется низкоинтенсивное лазерное излучение (НИЛИ). Воздействие НИЛИ обусловлено универсальными лечебными свойствами лазерного излучения, способностью стимулировать процессы пролиферации, дифференцировки клеток, активизировать микроциркуляцию. Использование НИЛИ обусловлено и тем, что одним из пусковых механизмов в патогенезе стресса являются мембранодестабилизирующие процессы. Эритроциты являются важнейшей составной частью микроциркуляции, а их форма во многом определяет ее адекватность и эффективность [1, 6].

Между тем, до сих пор действие НИЛИ на морфофункциональное состояние эритроцитов при стрессе изучено неполно. В связи с вышеизложенным цель работы – установление нарушений белкового спектра мембран эритроцитов в условиях технологического стресса и эффективности использования в коррекции низкоинтенсивного лазерного излучения.

Материалы и методы

Исследования осуществляли в соответствии с правилами Европейской конвенции по использованию животных для экспериментов или в иных научных целях и Приказом МЗ России «Об утверждении Правил надлежащей лабораторной практики».

Исследование проведено на высокопродуктивных голштинизированных коровах черно-пестрой породы второй лактации (две недели после отела). Методом аналогов было сформировано 6 групп коров по шесть голов в каждой. В опыте 1 группа животных являлась интактной, 2, 3, 4, 5, 6 группы подвергались действию технологического стресса: взвешивание, перегруппировка, смена рациона, проведение ветобработок, затем 3, 4, 5, 6 группы облучали НИЛИ: 3 группа, находясь в стрессе, подвергалась ежедневному 5-минутному воздействию НИЛИ на ухо; 4 группа, находясь в стрессе, подвергалась ежедневному 5-минутному воздействию НИЛИ на холку; 5 группа, находясь в стрессе, подвергалась ежедневному 15-минутному воздействию НИЛИ на ухо; 6 группа, находясь в стрессе, подвергалась ежедневному 15-минутному воздействию НИЛИ на холку.

Для лазеротерапии применяли автономный лазерный душ «МарсИК» (НПО «Петролазер», Санкт-Петербург) с длиной волны 830 нм, мощностью 90 мВт. Время воздействия составило 5 и 15 минут в область уха или холки. Курс физиопроцедур составил ежедневно однократно 7 облучений.

Опытные и контрольные группы животных находились в одинаковых условиях содержания, кормления и ухода. В ходе исследований за всеми животными было установлено постоянное клиническое наблю-

дение. Критериями оценки здоровья коров служили общее состояние животных (температура тела, частота пульса, дыхания), отсутствие отклонений от нормы при их клиническом исследовании.

Кровь для исследований брали из яремной вены через час, сутки и через неделю.

Разделение белков мембран эритроцитов проводили методом электрофореза в полиакриламидном геле в присутствии додецилсульфата натрия (ДСН-ПААГ). Электрофорез в ДСН-ПААГ проводили по методу Лэммли с использованием камеры Mini-PROTEAN Tetra Cell (Bio-Rad, USA) [8].

Для статистической обработки полученных результатов использовали табличный редактор Microsoft Excel 2007 и программу Statistica 6.0. После доказательства принадлежности экспериментальных данных к нормальному распределению с использованием критерия Шапиро-Уилка определяли значения средних арифметических и стандартных отклонений.

Результаты исследований

Исследования белкового спектра эритроцитарных мембран показало, что технологический стресс изменял содержание белков цитоскелета, что выражалось в увеличении актина к первому часу и спектрина к первым суткам, при последующем уменьшении концентрации интегральных белков: белка полосы 3 и гликофоринов.

Действие НИЛИ вызывало разнонаправленные изменения в зависимости от времени и места воздействия.

Облучение в течение 5 мин в области уха определило снижение содержания спектрина и гликофоринов при увеличении содержания актина к часу и белка полосы 3 к первым суткам относительно значений интактной группы. К концу первой недели эксперимента наблюдалось снижение концентрации актина и гликофоринов относительно интактной группы (табл. 1).

При действии НИЛИ в области уха в течение 15 мин и в области холки как в течение 5 мин, так 15 мин выявлено однонаправленное изменение в содержании спектрина и гликофоринов. Так, наблюдалось увеличение концентрации спектрина на начальном этапе, оно было более выраженно по сравнению с действием технологического стресса, напротив, содержание гликофоринов снижалось, так же более значимо по сравнению с действием стресса. Содержание белка полосы 3 снижалось относительно группы интактных животных, но было выше значений, регистрируемых при технологическом стрессе (табл. 1). Только при 15 мин экспозиции НИЛИ в области холки к 7 суткам регистрации наблюдалось восстановление белкового состава эритроцитарных мембран до значений интактной группы.

Учитывая, что спектрин является основным белком цитоскелета эритроцитов, белок полосы 3 формирует основу для макромолекулярного комплекса интегральных и периферических белков мембраны эритроцитов, а гликофорины относятся к трансмембранным гликопротеинам, можно говорить, что при стрессовом воздействии наблюдается изменение как периферических, так и интегральных белков эритроцитарной мембраны. Известно, что при уменьшении содержания спектрина и сокращении мест связывания с анкирином снижается поверхностная вязкость мембраны [9].

В свою очередь гидрофобная область белка полосы 3 образует анионный канал, обеспечивающий ионный гомеостаз эритроцита [11]. Кроме того, белок полосы 3 рассматривается как интегрированная структурная единица для обмена CO_2/O_2 в эритроцитах. Цитоплазматическая область белка полосы 3 имеет сайты связывания с рядом ферментов гликолиза [10].

Таким образом, выявленные изменения белковой фазы могут реализоваться в уменьшении вязкости мембраны и повышении ее ригидности, а также затрагивать метаболические процессы, связанные с работой гликолитических ферментов. Снижение активности гликолиза приведет к уменьшению АТФ, что сопровождается выключением ионных насосов и накоплением в клетках ионов Ca^{2+} [5].

Накопление в клетках ионов Ca^{2+} приводит к активации мембраносвязанных фосфолипаз, что повышает транслокацию

Таблица 1

Белковый спектр мембран эритроцитов при технологическом стрессе и действии НИЛИ (%)

Группа животных	Время после воздействия	Спектрин	Актин	Белок полосы 3	Гликофорины
Интактные	1 час	13,319±0,83	6,375±0,71	28,902±1,33	26,470±2,01
	1 сутки	13,319±1,72	6,375±2,03	28,902±1,08	26,470±2,22
	1 неделя	16,817±2,00	17,211±0,49	24,679±1,88	12,116±1,17
Технологический стресс	1 час	14,507±1,54	20,728±1,52*	32,935±2,00	32,881±0,79
	1 сутки	28,223±0,46*	8,051±1,45	17,619±1,44*	14,755±1,33*
	1 неделя	13,813±1,36	17,190±1,48	8,552±1,92*	11,229±2,33
Стресс +НИЛИ ухо 5 минут	1 час	8,229±0,92*	27,899±2,11*	25,885±0,45	11,460±1,32*
	1 сутки	10,270±2,13	44,859±1,94*	34,154±2,14*	21,435±1,28
	1 неделя	17,807±1,84	13,127±1,87*	23,799±,48	8,814±1,93*
Стресс +НИЛИ ухо 15 минут	1 час	47,518±1,64*	5,925±1,82	11,575±2,20*	25,312±1,44
	1 сутки	48,166±1,55*	6,305±2,34	37,218±1,39*	11,405±1,05*
	1 неделя	19,253±1,67	8,611±1,56*	19,533±2,67	6,917±1,78*
Стресс +НИЛИ холка 5 минут	1 час	47,518±1,64*	5,925±1,82	11,575±2,20*	25,312±1,44
	1 сутки	28,361±1,29*	11,595±1,67*	21,980±1,83	27,832±0,77
	1 неделя	13,535±0,92	15,901±1,29*	18,399±2,95*	2,914±1,03*
Стресс +НИЛИ холка 15 минут	1 час	40,378±2,02*	6,935±1,24	22,704±1,88*	5,347±2,28*
	1 сутки	13,689±0,87*	2,490±1,26*	29,318±2,07	13,376±0,92*
	1 неделя	15,834±1,84	18,305±1,99	20,975±2,15	17,591±2,96

Примечание: * – $p < 0.05$ относительно интактной группы.

фосфатидилсерина на внешнюю поверхность мембраны и образование эхиноцитов [2].

Использование НИЛИ вызывало восстановление белковых фракций эритроцитарных мембран. Обсуждая полученные эффекты НИЛИ, необходимо учитывать, что эффекты НИЛИ не всегда зависят от дозы и увеличение дозы не всегда эффективно, что и проявляется при действии на холку: с увеличением времени воздействия эффекты не усиливаются.

НИЛИ может воздействовать непосредственно на эритроциты (при действии НИЛИ в области уха) и через нейроэндокринные структуры мозга (действие НИЛИ в области холки). Обсуждая прямые эффекты НИЛИ на эритроциты, можно предположить его действие на порфирины эритроцитов, и в частности на гемоглобин. Известно, что гемоглобин связан с белком полосы 3 [3], можно предположить, что через гемоглобин происходит модификация белка полосы 3, который являясь анионным каналом, восстанавливает ионный гомеостаз в клетки. В частности, большое значение играет восстановление концентрации Ca^{2+}. Показано, что увеличение цитозольной Ca^{2+} может приводить к активации трансглутаминазы, вызывающей сшивания белков и стимулировать фосфолипазы, протеинкиназы и фосфатазы, а также протеазы, такие как кальпаин [4]. Деградация мембранных белков кальпаином может участвовать в механизме, приводящем к гибели эритроцитов [7]. Восстановление ионов Ca^{2+} будет способствовать обратным процессам.

Поскольку белок полосы 3 связан с ферментами гликолиза, можно предположить, что НИЛИ оказывает опосредованное действие и на метаболические процессы. В частности показано, что при действии НИЛИ увеличивается концентрация АТФ, в результате чего происходит улучшение деформируемости эритроцитов [7].

Заключение

Исследование белкового спектра эритроцитарных мембран показало, что технологический стресс изменял содержание белков цитоскелета, что выражалось в увеличении актина к первому часу и спектрина к первым суткам, при последующем уменьшении концентрации интегральных белков: белка полосы 3 и гликофоринов.

Использование НИЛИ вызывало восстановление белковых фракций эритроцитарных мембран. Эффекты НИЛИ не всегда зависели от дозы, и увеличение дозы не всегда было эффективно, что и проявлялось при действии на холку: с увеличением времени воздействия эффекты не усиливаются.

НИЛИ может воздействовать непосредственно на эритроциты (при действии НИЛИ в области уха) и через нейроэндокринные структуры мозга (действие НИЛИ в области холки). Говоря о прямых эффектах НИЛИ на эритроциты, можно предположить его действие на порфирины эритроцитов, и в частности на гемоглобин.

Исследование выполнено при финансовой поддержке РФФИ в рамках научного проекта № 18-016-00195.

Список литературы

1. Байбеков И. М. Эритроциты в норме, патологии и при лазерных воздействиях / И. М. Байбеков, Р. Ш. Мавлян-Ходжаев, А. Г. Эрстекис, С. В. Москвин. Тверь: ООО «Издательство «Триада», 2008. 256 с.

2. Боровская М. К. Структурно-функциональная характеристика мембраны эритроцита и ее изменения при патологиях разного генеза / М. К. Боровская, Э. Э. Кузнецова, В. Г. Горохова // Бюллетень ВСНЦ СО РАМН. 2010. Т. 3, № 73. С. 334–354.

3. Bennett-Guerrero E. Evolution of adverse changes in stored RBCs / E. Bennett-Guerrero, T. H. Veldman // Proc Natl Acad Sci USA. 2007. V. 104, № 43. P. 17063–17068.

4. Berg C. P. Human mature red blood cells express caspase-3 and caspase-8, but are devoid of mitochondrial regulators of apoptosis / C. P. Berg, I. H. Engels, A. Rothbart, K. Lauber, A. Renz, S. F. Schlosser, K. Schulze-Osthoff, S. Wesselborg // Death Differ. 2001. № 8. P. 1197–1206.

5. Deryugina A. V. Low-level laser therapy as a modifier of erythrocytes morphokinetic parameters in hyperadrenalinemia / A. V. Deryugina, M. N. Ivashchenko, A. G. Samodelkin // Lasers in Medical Science. 2019. V. 34, № 8. P. 1603–1612. doi: 10.1007/s10103-019-02755-y.

6. Deryugina A. V. Stress-related effects of low-intensity laser irradiation / A. V. Deryugina, M. N. Ivashchenko, P. S. Ignatyev // International Journal of Biomedicine. 2019. T. 9, №2. P. 163–167.

7. Gao X. Molecular mechanisms of cell proliferation induced by low power laser irradiation / X. Gao, D. Xing // J. Biomed Sci. 2009. V. 16, № 4. doi:10.1186/1423-0127-16-4.1.

8. Laemmli U. K. Cleavage of structural proteins during the assembly of the head of bacteriophage / U. K. Laemmli // Nature. 1970. № 227 (5259). P. 680–685.

9. Moroz V. V. Comparison of red blood cell membrane microstructure after different physicochemical influences: atomic force microscope research / V. V. Moroz, A. M. Chernysh, E. K. Kozlova // Journal of Critical Care. 2010. 25(3):539.e1-12.

10. Nunomura W. Regulation of Protein 4.1R, p55, and Glycophorin C Ternary Complex in Human Erythrocyte Membrane / W. Nunomura, Y. Takakuwa // The Journal of biological chemistry. 2000. V. 275, №32. P. 24540–24546.

11. Saldanha C. Modulation of erythrocyte hemorheological properties by band 3 phosphorylation and dephosphorylation / C. Saldanha, A. S. Silva // Clinical Hemorheology and Microcirculation. 2007. V. 6, № 3. P. 183–194 PMID: 17361021.

Объективная проверка слуха у животных. BAER-тест

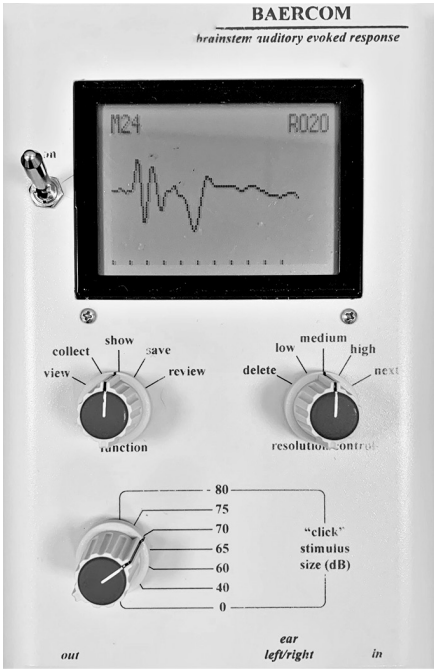

С 2018 года ЧОУ ДПО «Институт Ветеринарной Биологии» проводит обучающий курс по объективной проверке слуха у животных (BAER-тест) у собак, кошек и других видов животных. В теоретической части занятий слушатели знакомятся с теорией процесса регистрации вызванных слуховых потенциалов и основами нейрофизиологии. За время практических занятий каждый слушатель обучается самостоятельно проводить осмотр животного перед проведением BAER-теста, проверять племенные документы (для выписки сертификата допуска в разведение), непосредственно выполнять BAER-тест, фиксировать данные тестирования, интерпретировать данные тестирования, выписывать экспертное заключение о результатах BAER-теста. По окончании курса слушатели получают СЕРТИФИКАТ СПЕЦИАЛИСТА по проведению BAER-теста.

Подробнее: http://invetbio.spb.ru/seminar_baer.htm

Записаться на курс, приобрести прибор для проверки слуха у животных: ivb-info@mail.ru

DOI 10.24412/2074-5036-2021-1-8-12
УДК 619:616-092.19+636.2.087.74+636.2.034
Ключевые слова: климат, животные, температура, влажность, тепловой стресс
Key words: climate, animals, temperature, humidity, heat stress

Крупин Е. О.

СРАВНИТЕЛЬНЫЙ АНАЛИЗ МЕТОДОВ ОЦЕНКИ КОМФОРТНОСТИ УСЛОВИЙ СРЕДЫ И ТЕПЛОВОГО СТРЕССА У ЖИВОТНЫХ

COMPARATIVE ANALYSIS OF THE EFFECTIVENESS OF METHODS FOR ASSESSING THE COMFORT OF ENVIRONMENTAL CONDITIONS AND HEAT STRESS IN ANIMALS

Татарский научно-исследовательский институт сельского хозяйства ФИЦ Казанский научный центр РАН420059, Россия, г. Казань, ул. Оренбургский тракт, д. 48
Tatar Scientific Research Institute of Agriculture, FRC Kazan Scientific Center, Russian Academy of Sciences420059, Russia, Kazan, Orenburgskii trakt, 48

Крупин Евгений Олегович, кандидат ветеринарных наук, ведущий научный сотрудник, заведующий отделом агробиологических исследований, tatniva@mail.ru.
Krupin Evgeny Olegovich, PhD of Veterinary Sciences, Leading Researcher, Head of Agrobiological Research Department, Tatar Scientific Research Institute of Agriculture, tatniva@mail.ru.

Аннотация. В статье приводится анализ условий среды в летние месяцы 2019 года на основании расчета температурно-влажностного индекса (ТВИ) и эквивалентного температурного индекса (ЭТИ). Наиболее чувствительным является метод анализа ТВИ, предложенный E. C. Thom (1959), по результатам которого в 43,48 % измерений выявлено наличие теплового стресса у животных. Анализом индекса ЭТИ установили, что лишь 3,62 % измерений соответствуют выраженности теплового стресса у животных. Выявлено, что между температурой воздуха и влажностью воздуха имеется средняя отрицательная достоверная корреляционная связь. Между температурой и индексом ТВИ существует очень высокая положительная достоверная корреляционная связь. Между температурой воздуха, влажностью воздуха и индексом ЭТИ установлены соответственно очень высокая положительная достоверная и слабая отрицательная достоверная связи. Статья подготовлена в рамках Государственного задания АААА-А18-118031390148-1.

Summary. *The article describes the analysis of environmental conditions in the summer months of 2019 based on the results of calculating the temperature-humidity index (TWI) and the equivalent temperature index (ETI). The most sensitive is the method of analysis of TVI, proposed by E.C. Thom (1959), according to the results of which 43.48 % of measurements revealed the presence of heat stress in animals. By analyzing the ETI index, it was found that only 3.62 % of the measurements correspond to the severity of heat stress in animals. It was revealed that there is an average negative reliable correlation between air temperature and air humidity. There is a very high positive reliable correlation between temperature and the TVI index. Between the air temperature, air humidity and the ETI index, a very high positive reliable and weak negative reliable relationships were established, respectively. This research was supported by project AAAA-A18-118031390148-1.*

Введение

В условиях теплового стресса у животных в целом, и у крупного рогатого скота в частности, изменяется метаболизм, животное становится менее производительным и, соответственно, менее рентабельным [10]. У коров уменьшается потребление сухого вещества рациона и замедляется синтез молока с целью снижения метаболической выработки тепла [3]. Кроме того, установлено, что в условиях теплового стресса эпителиальные клетки вымени в большей степени подвергаются апоптозу [2]. Также наблюдается повышенная проницаемость самого эпителия [9]. В молоке снижается массовая доля белка (до 4,0 %), причем происходит это за счет подавления синтетической функции, а не за счет снижения продуктивности, которое может составлять 20,0–40,0 %. На 20,0% может снизиться содержание массовой доли жира. Смещение pH рубца в кислую сторону иногда достигает 30,0 %, существенно снижается в плазме крови содержание аминокислот, возрастает концентрация азота

в крови и моче, в сыворотке крови снижается уровень глюкозы, неэтарифицированных жирных кислот и др. [5]. Помимо эпителиальных клеток вымени увеличивается проницаемость эпителиальных клеток почек и толстого отдела кишечника. В целом запускается целый каскад компенсаторных механизмов [4]. Оценки глобальных тенденций изменений климата позволяют ожидать в последующие десятилетия лишь ухудшения климатических условий для выращивания крупного рогатого скота, в связи с чем исследования, направленные на изучение всех сторон теплового стресса у животных будут лишь набирать обороты [6]. Стоит отметить, что с успехом в отрасли применяются различные методики оценки условий среды, основанные на анализе метеопараметров, расчете всевозможных индексов. Как правило, в расчет берется температура воздуха, его влажность, скорость ветра и др. [7].

Таким образом, целью настоящей работы являлся сравнительный анализ эффективности различных методов оценки комфортности условий среды и выявления теплового стресса у животных.

Материалы и методы

Работа выполнена в Татарском научно-исследовательском институте сельского хозяйства ФИЦ Казанский научный центр РАН в 2020 году в рамках Государственного задания АААА-А18-118031390148-1. Приводится анализ условий среды в летние месяцы (июнь, июль, август) 2019 года по результатам расчета температурно-влажностного индекса (ТВИ) по методикам E. C. Thom (1959), W. Bianca (1962), H. H. Kibler (1964), NRC (1971), M. K. Yousef (1985), T. L. Mader et al. (2006), A. Berman et al. (2016) и эквивалентного температурного индекса (ЭТИ) по F. C. Baeta (1987). Использованы базы данных трех метеостанций Республики Татарстан (№27595, №28506, №28704), находящиеся в различных агроклиматических зонах. Оценка комфортности среды проведена по шкале значений ТВИ (G. L. Hahn et al., 2009) и ЭТИ (F. C. Baeta, 1987). Полученные данные проверили на нормальность по критерию Колмогорова-Смирнова. Для оценки взаимосвязи между показателями рассчитали коэффициенты корреляции Пирсона, если гипотеза о нормальном распределении подтверждалась, и коэффициенты корреляции Спирмена, если гипотеза о нормальном распределении была отклонена. Силу связи оценили по шкале Чеддока. Анализ данных, расчет коэффициентов корреляции, построение диаграмм и др. выполнены в программах Microsoft Excel (Microsoft Corporation, USA) и SPSS 17.0 (IBM, USA).

Результаты исследований

На рисунке 1 представлены результаты оценки условий среды на основании расчета и анализа ТВИ. Исследованиями установили, что наиболее чувствительным является метод анализа, предложенный E.C. Thom (1959), по результатам которого в 43,48 % измерений выявлено наличие теплового стресса у животных, а в 56,52 % – его отсутствие. При использовании методик W. Bianca (1962), H. H. Kibler (1964), NRC (1971), M. K. Yousef (1985), T. L. Mader et al. (2006) и A. Berman et al. (2016) доля измерений, соответствующих тепловому стрессу, составила от 1,09 до 10,87 %. При этом, минимальное значение получено по методике W. Bianca (1962) – 1,09 %. Методы NRC (1971) и T. L. Mader et al. (2006) показали одинаковую чувствительность – по 6,52 %. Подходы H. H. Kibler (1964) и M. K. Yousef (1985) идентифицируют менее выраженную долю измерений, соответствующих тепловому стрессу, чем две вышеописанных. Из наиболее актуальных методик подход к анализу теплового стресса по A. Berman et al. (2016) показывает наибольшее значение количества измерений, соответствующих тепловому стрессу – 10,87 %.

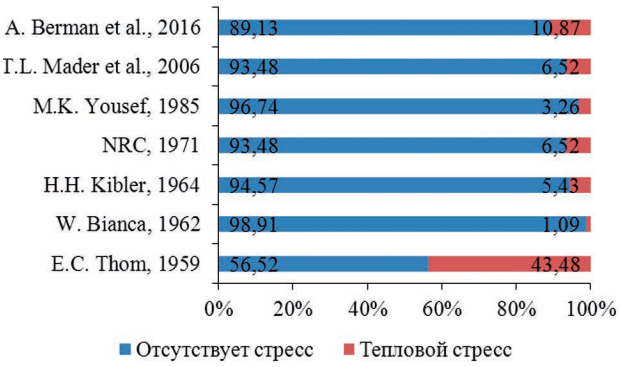

Рис. 1. Оценка условий среды по ТВИ.

На рисунке 2 представлены результаты оценки условий среды на основании расчета и анализа ЭТИ по F. C. Baeta (1987). Исследованиями установили, что лишь 3,62 % измерений соответствуют той или иной степени выраженности теплового стресса у животных. Причем, полученное значение совпадает со значением ТВИ, рассчитанным по M. K. Yousef (1985). В 96,74 % измерений условия среды были комфортными для животных и не предрасполагали к развитию теплового стресса.

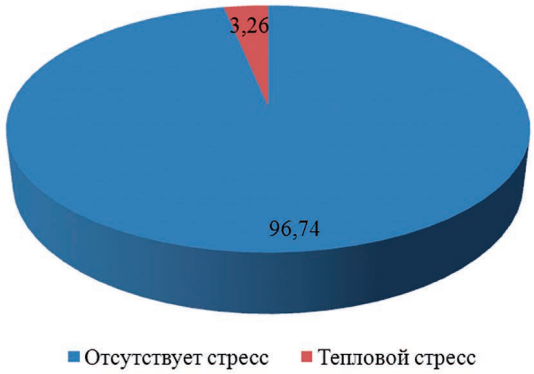

Рис. 2. Оценка условий среды по ЭТИ.

Анализ корреляционных связей между метеопараметрами, метеопараметрами и рассчитанными индексами ТВИ и ЭТИ представлены в таблице 1. Исследованиями установлено, что между температурой воздуха и влажностью воздуха имеется средняя отрицательная достоверная корреляционная связь, а величина коэффициента корреляции Спирмена составляет при этом rc = -0,535 ($p < 0,01$). Между температурой и индексом ТВИ независимо от методики его расчета существует очень высокая положительная достоверная корреляционная связь. Наиболее выражена она при расчете индекса ТВИ по A. Berman et al. (2016), при этом величина коэффициента корреляции Пирсона составила $r_п = 0,992$ ($p < 0,01$). Чуть менее сильная связь установлена при применении методик W. Bianca (1962), NRC (1971), T. L. Mader et al. (2006), когда величина коэффициента корреляции Пирсона составила по $r_п = 0,989$ ($p < 0,01$). При использовании метода E. C. Thom (1959) силу связи характеризует коэффициент корреляции Пирсона, величина которого составила $r_п = 0,983$ ($p < 0,01$), а по методу M. K. Yousef (1985) – коэффициент корреляции Пирсона, величина которого составила $r_п = 0,975$ ($p < 0,01$). Наименьшая сила связи при величине коэффициент корреляции Пирсона $r_п = 0,966$ ($p < 0,01$) выявлена при применении методики W. Bianca (1962). Между влажностью воздуха и индексом ТВИ имеется слабая отрицательная достоверная корреляционная связь. При этом, также по методике A. Berman et al. (2016) она оказалась наибольшей – величина коэффициента корреляции Спирмена составила $r_c = -0,477$ ($p < 0,01$). Менее выраженной она была при использовании методик NRC (1971), T. L. Mader et al. (2006) и H. H. Kibler (1964) – значение коэффициента корреляции Спирмена составило $r_c = -0,421$ ($p < 0,01$), $r_c = -0,417$ ($p < 0,01$) и $r_c = -0,415$ ($p < 0,01$) соответственно. При расчете по методике E. C. Thom (1959) и M. K. Yousef (1985) коэффициенты корреляции Спирмена составили соответственно $r_c = -0,370$ ($p < 0,01$) и $r_c = -0,338$ ($p < 0,01$), а минимальными были при применении метода W. Bianca (1962) – $r_c = -0,311$ ($p < 0,01$). Между температурой воздуха и индексом ЭТИ, а также между влажно-

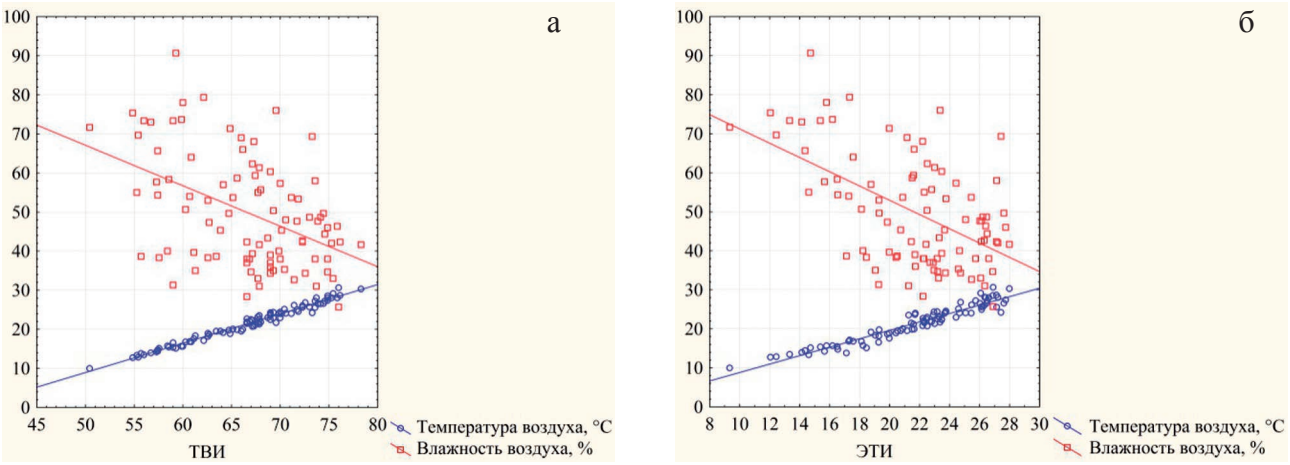

Рис. 3. Диаграммы рассеяния метеоданных и индексов ТВИ и ЭТИ.

Таблица 1

Корреляционные связи между показателями

Методика определения	Показатель	Показатель		
		температура	влажность	индекс
ТВИ по E. C. Thom, 1959	температура	1	-0,535**	0,983**
	влажность		1	-0,370**
	индекс			1
ТВИ по W. Bianca, 1962	температура	1	-0,535**	0,966**
	влажность		1	-0,311**
	индекс			1
ТВИ по H. H. Kibler, 1964	температура	1	-0,535**	0,989**
	влажность		1	-0,415**
	индекс			1
ТВИ по NRC, 1971	температура	1	-0,535**	0,989**
	влажность		1	-0,421**
	индекс			1
ТВИ по M. K. Yousef, 1985	температура	1	-0,535**	0,975**
	влажность		1	-0,338**
	индекс			1
ТВИ по T. L. Mader et al., 2006	температура	1	-0,535**	0,989**
	влажность		1	-0,417**
	индекс			1
ТВИ по A. Berman et al., 2016	температура	1	-0,535**	0,992**
	влажность		1	-0,477**
	индекс			1
ЭТИ по F. C. Baeta, 1987	температура	1	-0,535**	0,992**
	влажность		1	-0,477**
	индекс			1

Примечание: ** – $p < 0,01$.

стью воздуха и индексом ЭТИ установлены соответственно очень высокая положительная достоверная и слабая отрицательная достоверная связи, величина которых оказалась равна таковым, рассчитанным между температурой воздуха и индексом ТВИ, а также влажностью воздуха и индексом ТВИ. При этом величины коэффициентов корреляции Пирсона и Спирмена составили соответственно $r_п = 0,992$ ($p < 0,01$) и $r_c = -0,477$ ($p < 0,01$).

Указанные взаимосвязи подтверждает между температурой воздуха и ТВИ уравнение вида y = -28,5628+0,7502*x, а характер связи между влажностью воздуха и ТВИ описывается уравнением вида y = 118,897-1,0364*x (рисунок 3а). Аналогичное уравнение для температуры воздуха и ЭТИ имеет вид y = -1,9763+1,0789*x, а для влажности воздуха и ЭТИ y = 89,5116-1,8287*x (рисунок 3б).

Обсуждение результатов

Тенденции изменения климата, описанные Е. О. Крупиным (2020) [1], во многом обуславливают полученные в настоящем исследовании результаты. В сравнительном аспекте следует отметить, что 2019 год с точки зрения условий среды был более благоприятным для животных, чем описанный ранее период с 1996 по 2015 годы [8]. Даже если учесть, что по A. Berman et al. (2016) установлено наибольшее количество измерений, соответствующих тепловому стрессу (10,87 %), то в период с 1996 по 2015 год данная величина в целом была выше на 25,11 %. Кроме того, в 2019 году корреляционная связь между влажностью и температурой воздуха оказалась слабее, связь между температурой воздуха и индексом ТВИ в целом соответствовала установленной ранее, хотя некоторые от-

клонения, обусловленные методиками определения ТВИ, все же имелись. Кроме того, ослабла и связь между влажностью воздуха и индексом ТВИ.

Заключение

Основываясь на полученных результатах, следует отметить, что летний период 2019 года с точки зрения условий среды оказался более благоприятным для животных. Полученные результаты следует использовать при организации условий содержания и эксплуатации животных, планировании кормовой базы и составления плана ветеринарных профилактических мероприятий. Следует продолжить указанные исследования.

Список литературы

1. Крупин Е. О. Изменение почвенных, климатических и кормовых ресурсов, выбраковка животных в результате болезней и ее ассоциация с продуктивностью / Е. О. Крупин // Ветеринария и кормление. 2020. №6. С. 36–38.

2. Collier R. J. Major advances associated with environmental effects on dairy cattle / R. J. Collier, G. E. Dahl, M. J. VanBaale // J. Dairy Sci. 2006. Vol.89. P. 1244–1253.

3. Cowley F. C. Immediate and residual effects of heat stress and restricted intake on milk protein and casein composition and energy metabolism / F. C. Cowley, D. G. Barber, A. V. Houlihan [et al.]. // J. Dairy Sci. 2015. Vol. 98. P. 2356–2368.

4. Dokladny K. Intestinal epithelial barrier function and tight junction proteins with heat and exercise. / K. Dokladny, M. N. Zuhl, P. L. Moseley // J. Appl. Physiol. 2016. Vol. 120. P. 692–701.

5. Gao S. T. The effects of heat stress on protein metabolism in lactating Holstein cows / S. T. Gao, J. Guo, S. Y. Quan [et al.]. // J. Dairy Sci. 2017. Vol. 100. P. 5040–5049.

6. Herbut P. Effect of the duration of high air temperature on cow's milking performance in moderate climate conditions / P. Herbut, S. Angrecka, D. Godyń // Ann. Anim. Sci. 2018. Vol. 18(1). P. 195–207.

7. Herbut P. Environmental parameters to assessing of heat stress in dairy cattle – a review / P. Herbut, S. Angrecka, J. Walczak // Int. J. Biomet. 2018. Vol. 62. P. 2089–2097.

8. Krupin E. O. Assessing Heat Stress in Cattle Based on Analysis of Meteorological Factors / E. O. Krupin // Russian Agricultural Sciences. 2020. Vol. 46. No. 4. P. 390–394.

9. Stelwagen K. The role of tight junctions in mammary gland function / K. Stelwagen, K. Singh // J. Mammary Gland Biol. Neoplasia. 2014. Vol.19. P. 131–138.

10. West J. W. Interactions of energy and bovine somatotropin with heat stress / J. W. West // J. Dairy Sci. 1994. Vol. 77. P. 2091–2102.

КАК ОФОРМИТЬ ПОДПИСКУ НА ЖУРНАЛ?

А. Через подписной каталог

Индекс в каталоге «Газеты. Журналы» Агентства «Роспечать» – **33184**

Б. Через редакцию журнала

Банковские реквизиты для оплаты подписки
по безналичному расчету для юридических лиц:

ЧОУДПО «Институт Ветеринарной Биологии»
ИНН 7802196720 КПП 781301001
Р/с 40703810400000000022 в АО «Горбанк», г. Санкт-Петербург
К/с 30101810200000000814 БИК 044030814

В поле «Назначение платежа» указать:
«Предоплата за подписку на журнал «Актуальные вопросы ветеринарной биологии» на 2021 г. согласно инф. письму б/н от 03.09.18 г. НДС не облагается. Адрес подписки: ...»

Стоимость редакционной подписки на 2021 год:
2400 рублей.

Адрес редакции: Санкт-Петербург, ул. Ораниенбаумская, 3-Б.
Т./ф. (812) 232-55-92, т. 927-55-92.
E-mail: virclin@mail.ru; www.invetbio.spb.ru

DOI 10.24412/2074-5036-2021-1-13-18
УДК 619:616-006:446:636.22/28
Ключевые слова: лейкоз, инфекция ВЛКРС, диагностические исследования, мониторинг, реакция иммунодиффузии, неблагополучный пункт.
Key words: leukemia, BLV infection, diagnostic studies, monitoring, immunodiffusion reaction, infected object.

Будулов Н. Р.

АНАЛИЗ ЭПИЗООТИЧЕСКОЙ СИТУАЦИИ ПО ЛЕЙКОЗУ КРУПНОГО РОГАТОГО СКОТА В РЕСПУБЛИКЕ ДАГЕСТАН

ANALYSIS OF THE EPISOOTIC SITUATION ON CATTLE LEUKEMIA IN DAGESTAN REPUBLIC

ФГБНУ «Федеральный аграрный научный центр Республики Дагестан»
Адрес: 367014, Россия, Республика Дагестан, г. Махачкала, ул. Абдуразака Шахбанова, д. 30.
FSBSI "Federal Agrarian Scientific Center of Dagestan Republic"
Address: 367014, Russia, Dagestan Republic, Makhachkala, Abdurazak Shakhbanov pr., 30.

Будулов Нурдин Рагимханович, доктор ветеринарных наук, главный научный сотрудник лаборатории инфекционной патологии сельскохозяйственных животных. E-mail: budulov1951@mail.ru
Budulov Nurdin Ragimkhanovich, Doctor of Sciences in Veterinary Medicine, Chief Scientific Researcher of the Laboratory of Infectious Pathology of Farm Animals. E-mail: budulov1951@mail.ru

Аннотация. Приведен анализ данных эпизоотической обстановки по лейкозу крупного рогатого скота в целом по Республике Дагестан за 1988–2020 годы (по состоянию на 1 октября). В результате проведенных исследований выявлено, что уровень инфицированности животных в 1988–2017 годах, в среднем, составил 13,32±1,50 %, уровень заболеваемости – 15,32±2,54 %, соответственно, от числа обследованных. С реализацией республиканской целевой Программы с января 2018 по октябрь 2020 года установили снижение уровня инфицированности ВЛКРС животных до 2,79±0,74 % и увеличение заболеваемости – до 20,54±1,96 %, соответственно. За 9 месяцев 2020 года из обследованных 42 районов, 8 городов и 7 ЗОЖ подтверждено благополучие по инфекции ВЛКРС в 11 административных районах, 3 городах и 3 ЗОЖ. В остальных муниципальных образованиях число инфицированных ВЛКРС животных составило от 0,1 до 6,9 %. На 1 октября 2020 года в регионе осталось 134 неблагополучных по лейкозу пункта, в том числе, в общественном секторе – 44, индивидуальном – 90. Проведенный анализ эпизоотического состояния поголовья животных на благополучие по вирусному лейкозу показал, что в хозяйствах ведется работа по оздоровлению не в полной мере, на что указывают число выявленных неблагополучных пунктов и больных лейкозом животных.

Summary. *The analysis of epizootic situation data on cattle leukemia as a whole in Dagestan Republic for 1988–2020 (on October 1) is presented. As a result of the studies, the level of infection of animals in 1988–2017, on average, amounted to 13,32±1,50 %, the incidence rate – 15,32±2,54 %, respectively, from the number of those examined. With the implementation of the republican target Program from January 2018 to October 2020, a decrease of the level of infection with BLV of animals was established to 2,79±0,74 % and an increase of the incidence rate – to 20,54±1,96 %, respectively. For 9 months of 2020 from the surveyed 42 districts, 8 cities and 7 healthy lifestyles the well-being of BLV infection was confirmed in 11 administrative districts, 3 cities and 3 healthy lifestyles. In other municipalities the number of animals infected with BLV ranged from 0,1 to 6,9 %. On October 1, 2020 were 134 leukemia-unsuccessful points in the region, including 44 in the public sector, 90 – in the individual, as indicated by the number of identified unfavorable points and animals with leukemia.*

Введение

Проблема распространения лейкоза восприимчивых животных в нашей стране за последние годы стоит остро и является актуальной, требующей безотлагательного решения, так как состояние животноводческих хозяйств в большинстве регионов страны неблагополучно.

В связи с этим, для осуществления задания Правительства Российской Федерации от 07.04.2016 г. №АД-П11-1935, Министерством сельского хозяйства России от 27.04.2016 г. №ДХ-25-27/4786 дано указание руководителям высших исполнительных органов государственной власти до декабря 2020 года провести работу по освобождению

субъектов страны от заболевания стад крупного рогатого скота лейкозом [5].

Республика Дагестан занимает ведущее место по производству животноводческой продукции в Российской Федерации. В состав агропромышленного комплекса региона в настоящее время входит более 1000 сельскохозяйственных формирований различных организационно-правовых форм собственности, свыше 17 тыс. крестьянских (фермерских) хозяйств (КФХ) и около 485 тыс. личных подсобных хозяйств (ЛПХ), которые осуществляют производство сельскохозяйственной продукции. В общем количестве производства сельскохозяйственной продукции доля КФХ и ЛПХ составляет более 70 процентов, многие из них являются крупно-товарными, ориентированными на производство и реализацию продукции за пределы республики [10].

Цель работы – оценить эпизоотическую ситуацию по лейкозу крупного рогатого скота, сложившуюся в последние три года в Республике Дагестан.

Материалы и методы

Диагностические исследования проводили в лаборатории инфекционной патологии сельскохозяйственных животных Прикаспийского зонального НИВИ – филиала ФГБНУ «ФАНЦ РД». При оценке распространенности заболевания использовали комплекс доступных статистических данных: динамику числа положительных результатов плановых серологических и гематологических исследований животных на лейкоз, погодовую динамику числа выявленных, оздоровленных и оставшихся на конец года неблагополучных по заболеванию пунктов, отраженных в ведомственных отчетах Комитета по ветеринарии, Республиканской, районных ветлабораторий и управлений.

Серологические и гематологические тестирования животных проводили согласно «Методическим указаниям по диагностике лейкоза крупного рогатого скота», утвержденным Департаментом ветеринарии РФ (2000) [2]. Разработку профилактических и оздоровительных мероприятий проводили на основе «Правил по профилактике и борьбе с лейкозом крупного рогатого скота» [7]. Ретроспективному анализу подвергли результаты исследований, проведенных в 42 муниципальных образованиях, 8 городах и 6 зонах отгонного животноводства (ЗОЖ). Полученные результаты исследований статистически обработали общепринятыми методами [3].

Результаты исследований

Скотоводство в регионе является основной отраслью сельскохозяйственного производства, развитие которой во многом зависит от возникновения инфекционных заболеваний среди этого вида животных. Согласно данным Федеральной службы государственной статистики в 2020 году, на территории Республики Дагестан содержится 1019,96 тыс. голов крупного рогатого скота, в том числе в сельскохозорганизациях – 106,8 тыс., КФХ – 134,1 и ЛПХ – 779 тыс. голов. Поголовье коров на указанную дату составило 481,6 тыс. голов, что на 0,7 % ниже, чем в аналогичном периоде 2019 года [8, 9].

В настоящее время одной из распространенных по экономическому ущербу инфекционных болезней является вирусный лейкоз, регистрируемый в Дагестане многие годы, как среди коров дойного стада, так и молодняка в большинстве муниципальных сельских районов.

На территории Дагестана первые случаи лейкоза установили в 1965 году, а к серологической диагностике приступили в 1988. Результаты плановых мониторинговых исследований, проведенных институтом и ветлабораториями региона за 1988–2017 годы, не дают полного представления об уровне заболеваемости и зараженности животных вирусом лейкоза, так как серологическим и гематологическим тестами исследована небольшая часть скота – всего 0,89 и 0,02 % поголовья. Поскольку гематологические исследования проведены у серопозитивных животных выборочно, реальные показатели количества больных на фоне высокого уровня инфицированности оставались высокими [1]. Тем не менее, при ретроспективном анализе эпизоотической обстановки за анализируемый период уровень инфицированности ВЛКРС в муниципальных районах ежегодно колебался в пределах 1,08–32,22 и составил, в среднем, 13,32±1,50 %, уровень заболеваемости – 15,32±2,54 %, соответственно, от числа обследованных (таблица 1).

Таблица 1

Результаты диагностических исследований КРС на лейкоз в хозяйствах Республики Дагестан за 1988–2020 годы

Годы	Вид исследования					
	серологический			гематологический		
	иссл. тыс, гол.	выявлено вирусоносителей		иссл. всего, гол.	выявлено больных	
		гол.	%		гол.	%
1988	9,24	2977	32,22	9451	888	9,40
1989	31,82	6783	21,32	9127	1031	11,30
1990	18,59	3678	19,78	4657	512	10,99
1991	8,61	2006	23,30	1277	168	13,16
1992	8,78	1161	13,22	755	26	3,44
1993	5,16	1186	22,98	1039	21	2,02
1994	11,41	1538	13,48	401	16	3,99
1995	9,56	1219	12,75	733	8	1,09
1996	6,77	979	14,46	145	-	0
1997	6,04	462	7,65	18	-	0
1998	5,16	384	7,44	128	-	0
1999	4,11	151	3,67	72	-	0
2000	2,55	48	1,88	511	-	0
2001	2,30	68	2,96	187	14	7,49
2002	2,61	197	7,55	180	18	10,00
2003	2,13	23	1,08	126	9	7,14
2004	3,29	60	1,82	178	24	13,48
2005	3,13	758	24,22	286	53	18,53
2006	9,35	1107	11,84	495	218	44,04
2007	4,67	1128	24,15	334	60	17,96
2008	6,99	729	10,43	426	81	19,01
2009	10,77	1893	17,58	351	131	37,32
2010	10,20	2408	23,61	451	193	42,79
2011	7,49	1461	19,51	136	61	44,85
2012	7,14	376	5,27	81	22	27,16
2013	7,16	1235	17,25	446	134	30,04
2014	6,69	432	6,46	233	39	16,74
2015	8,27	1012	12,24	79	14	17,72
2016	12,17	1516	12,46	296	86	29,05
2017	10,32	716	6,94	143	30	20,98
M±m	8,08 ±1,05	1256,37 ±248,85	13,32 ±1,50	1091,40 ±434,59	128,57 ±45,43	15,32 ±2,54
2018	223,29	8998	4,03	1222	222	18,17
2019	559,52	16159	2,89	6227	1521	24,43
2020	513,55	7479	1,46	2451	466	19,01
M±m	432,12 ±105,25	10878,67 ±2676,33	2,79 ±0,74	3300,00 ±1505,89	736,33 ±398,61	20,54 ±1,96

Руководствуясь поручением МСХ РФ, в целях обеспечения устойчивого эпизоотического благополучия региона по лейкозу, нами совместно со специалистами Комитета по ветеринарии разработаны План мероприятий и проект республиканской целевой Подпрограммы «Профилактика и ликвидация лейкоза крупного рогатого скота в хозяйствах Республики Дагестан» на 2018–2020 годы, утвержденные постановлением Правительства РД [4, 6]. В плане мероприятий учтены особенности эпизоотической ситуации по лейкозу на текущем этапе и определена дальнейшая стратегия полного искоренения этой инфекции на территории региона. С принятием данной Подпрограммы проводится широкомасштабная работа по профилактике и ликвидации заболевания на подведомственной республике территории.

Как видно из данных таблицы, на поднадзорной территории региона, благодаря принятию в 2018 году республиканской целевой Подпрограммы по лейкозу, установили снижение уровня инфицированности ВЛКРС животных с 13,32±1,50 в 1988–2017 годах до 2,79±0,74 % – в 2018–2020 (на 1 октября) и увеличение заболеваемости с 15,32±2,54 до 20,54±1,96 %, соответственно.

Из имеющихся в республике 1019,96 тыс. голов крупного рогатого скота в 2020 году серологическому исследованию подвергли 513,55 (50,35 %) тыс. голов, выявили 7479 (1,46 %) положительно реагировавших животных. По результатам 2451 гематологической экспертизы лейкоз диагностировали у 466 (19,01 %) животных. Процент охвата гематологическим методом серопозитивного поголовья составил 32,77 %. Часто несвоевременная сдача на убой больного и инфицированного вирусом скота способствует распространению возбудителя заболевания.

В целом за период с 2017 года по октябрь 2020 уровень инфицированности ВЛКРС в республике снизился с 6,94 до 1,46 %, количество заболевших лейкозом животных – с 20,98 до 19,01 %, к числу исследованных.

Следует иметь в виду, что снижение в республике уровня инфицированности и заболеваемости скота лейкозом происходило в анализируемый период за счет увеличения охвата поголовья животных диагностическими исследованиями и сдачи на убой всех выявленных серопозитивных и больных лейкозом.

В Республике Дагестан по числу диагностированных в 2020 году (по состоянию на 1 октября) случаев лейкоз занимает второе (34,83 %) после бруцеллеза (62,11 %) место среди заразных болезней крупного рогатого скота (рисунок 1). При этом значение показателя очаговой инцидентности, показывающее среднее количество заболевших животных в одном неблагополучном пункте, свидетельствующее о характере проявления эпизоотического процесса по лейкозу, составило 3,48. Отмечено снижение значения очаговой инцидентности. Это связано с регистрацией эпизоотий преимущественно в индивидуальном секторе (КФХ, ЛПХ и др.), количество поголовья в котором в пересчете на одно хозяйство, как правило, существенно ниже, чем в общественном.

Ежегодно за последние три года в республике планово проводятся противоэпизоотические мероприятия, направленные на ликвидацию инфекции ВЛКРС. За 9 месяцев 2020 года из обследованных 42 районов, 8 городов и 7 зон отгонного животноводства (ЗОЖ) подтверждено благополучие по инфекции ВЛКРС в 11 административных районах (Ахтынский, Бежтинский, Гумбетовский, Докузпаринский, Кайтагский, Курахский, Магарамкентский, Сергокалинский, С.Стальский, Хивский, Цунтинский), 3 городах (Дагестанские Огни, Дербент, Избербаш) и 3 ЗОЖ (Бакресская, Дербентская, Уланхольская). В остальных

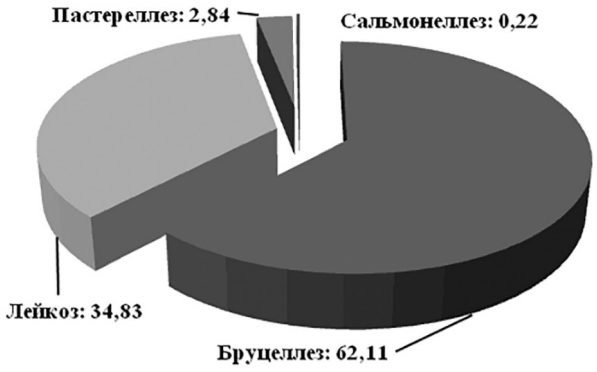

Рис. 1. Инцидентность лейкоза и ряда других инфекционных болезней крупного рогатого скота в Республике Дагестан в 2020 году (по состоянию на 1 октября), %.

муниципальных образованиях число инфицированных ВЛКРС животных составило по районам от 0,1 до 6,9 %.

На 1 января 2020 года в регионе имелось 111 неблагополучных пунктов по лейкозу, выявлено 23 новых очага инфекции и на 1 октября 2020 года осталось 134 пункта, в том числе, в общественном секторе – 44 (из них в племенных хозяйствах – 4), индивидуальном – 90, оздоровленных нет. Наибольшее количество неблагополучных пунктов зарегистрировано в Тарумовском районе – 24, Акушинском – 14. В Агульском, Бежтинском, Кизилюртовском, Кизлярском районах и г. Южно-Сухокумске регистрировалось по 1 пункту, Ахвахском, Рутульском районах и г. Каспийске (по 2), Бабаюртовском, Лакском, Левашинском, Новолакском, Сергокалинском, Хасавюртовском (3), Кулинском, Кумторкалинском (4), Тляратинском (5), Гунибском, Дахадаевском, Казбековском (6), Карабудахкентском (7), Шамильском (9), Чародинском районах и г. Махачкале (10).

В равнинной северной части ЗОЖ степень распространения очагов инфекции ВЛКРС была наибольшей – 55 (41,0 %), (Кизлярской и Бакресской – по 8, Бабаюртовской – 12, Кочубейской – 27), в которой происходит интенсивный завоз и перемещение поголовья скота.

Одним из более доступных и возможных способов оздоровления неблагополучных по лейкозу хозяйств являются проведение регулярных исследований, выбраковка больных животных и изоляция инфицированных ВЛКРС особей с последующей постепенной заменой их здоровыми нетелями.

Проведенный анализ эпизоотического состояния поголовья животных на благополучие по вирусному лейкозу показал, что в хозяйствах ведется работа по оздоровлению не в полной мере, на что указывают число выявленных неблагополучных пунктов и больных лейкозом.

Заключение

На сегодняшний день вопросы профилактики и ликвидации лейкоза восприимчивых животных не теряют актуальности, так как на территориях большинства сельских районов Республики Дагестан заболевание имеет еще широкое распространение.

Вместе с тем, предпринимаемые государственной ветеринарной службой республики усилия по проведению противолейкозных мероприятий свидетельствуют о том, что помимо определенной тенденции к снижению числа зараженных животных идет увеличение числа выявленных больных и неблагополучных пунктов. В то же время для организации и проведения более эффективной и безущербной работы в масштабах региона, ускорения темпов оздоровления сельскохозяйственных предприятий необходимо принятие дополнительных организационно-хозяйственных мер, направленных на ликвидацию заболевания в хозяйствах всех форм собственности. Сюда относятся, например, полный охват диагностическими исследованиями, как взрослого поголовья, так и молодняка, раздельное содержание, проведение отелов и/или совместного выпаса инфицированных и здоровых животных, изолированное выращивание молодняка, повышение заинтересованности руководителей хозяйств и владельцев животных в оздоровлении от лейкоза, поощрение их за ускоренное оздоровление и многое другое. Все это будет способствовать созданию условий для полного искоренения лейкоза в хозяйствах региона и обеспечению населения доброкачественной в ветеринарно-санитарном отношении животноводческой продукцией.

Список литературы

1. Будулов Н. Р. Динамика распространения лейкоза крупного рогатого скота в Республике Дагестан. / Н. Р. Будулов, Э. М. Шихрагимов, Ю. С. Салихов // Ветеринария и кормление. 2017. № 5. С. 23–25.

2. Гулюкин М. И. Методические указания по диагностике лейкоза крупного рогатого скота. / М. И. Гулюкин, Г. А. Симонян, Н. В. Замараева и др. М., 2000. 33 с.

3. Конопаткин А. А. Эпизоотология и инфекционные болезни сельскохозяйственных животных. / А. А. Конопаткин, И. А. Бакулов, Я. В. Нуйкин и др. М.: Колос, 1984. 544 с.

4. О внесении изменений в государственную программу Республики Дагестан «Развитие сельского хозяйства и регулирование рынков сельскохозяйственной продукции, сырья и продовольствия на 2014–2020 годы». Подпрограмма «Профилактика и ликвидация лейкоза крупного рогатого скота в хозяйствах Республики Дагестан». Постановление Правительства Республики Дагестан от 28 июня 2018 г. № 76. г. Махачкала.

5. О подготовке Плана мероприятий по борьбе с лейкозом крупного рогатого скота. Руководителям высших исполнительных органов государственной власти Российской Федерации. Письмо МСХ РФ от 27.04.2016 г. № ДХ-25-27/4786.

6. План мероприятий по профилактике и борьбе с лейкозом крупного рогатого скота на территории Республики Дагестан на 2017–2020 годы. Распоряжение Правительства Республики Дагестан от 11 сентября 2017 г. № 323-р. г. Махачкала.

7. Правила по профилактике и борьбе с лейкозом крупного рогатого скота, утв. Минсельхозпродом РФ 11.05.1999 № 359 (Зарегистрировано в Минюсте РФ 04.06.1999 № 1799).

8. https://meatinfo.ru/blog/samoe-bolshoe-pogolove-krs-sodergitsya-v-dagestane-822.

9. https://kavkaz.rbc.ru/kavkaz/freenews/5eda310f9a79472aeb074957.

10. docs.cntd.ru/document/450243294

DOI 10.24412/2074-5036-2021-1-18-24
УДК 597 - 12 (282.247.41)
Ключевые слова: возбудители, гельминтозы, новообразования, папилломатоз сома, условия обитания
Key words: pathogens, helminthiases, neoplasms, catfish papillomatosis, living conditions

Воронина Е. А., Терпугова Н. Ю., Володина В. В.

ЗАБОЛЕВАНИЯ ПРОМЫСЛОВЫХ ВИДОВ РЫБ ДЕЛЬТЫ ВОЛГИ

DISEASES OF FISHING SPECIES OF VOLGA DELTA FISH

Волжско-Каспийский филиал ФГБНУ «ВНИРО» («КаспНИРХ»)
Адрес:414056, Россия, г. Астрахань, ул. Савушкина, 1
Volga-Caspian branch of FSBIU "VNIRO" (CaspNIRKh)
Address: 414056, Russia, Astrakhan, st. Savushkina, 1

Воронина Елена Александровна, к. б. н., старший научный сотрудник лаборатории ихтиопатологии, E-mail: Voroninaea7@yandex.ru
Voronina Elena Aleksandrovna, PhD of Biological Sciences, Senior Researcher of Laboratory of Ichthyopathology, E-mail: Voroninaea7@yandex.ru
Терпугова Надежда Юрьевна, старший специалист лаборатории ихтиопатологии, E-mail: n.terpugova@bk.ru
Terpugova Nadezhda Yuryevna, Senior Specialist of Laboratory of Ichthyopathology, E-mail: n.terpugova@bk.ru
Володина Виктория Викторовна, к. б. н. E-mail: volodinavict@yandex.ru
Volodina Victoria Viktorovna, PhD of Biological Sciences, E-mail: volodinavict@yandex.ru

Аннотация. Проведен анализ эпизоотической ситуации в низовьях Волги за период 2015–2019 гг. В исследуемый период у половозрелых рыб регулярно выявляли инвазионные и опухолевые заболевания с различной динамикой развития. Уровень заболеваний оставался в границах среднемноголетних величин. Возбудителями инвазий являлись цестоды (*T. nodulosus, C. laticeps, P. osculatus*), нематоды (*R. acus, E. excisus*), трематоды (*P. cuticola*), скребни (*P. laevis*), ракообразные (*A. percarum*), большинство из которых проявляли сезонную специфичность. Выявленные признаки соответствовали картине патологических проявлений при паразитарных болезнях. Установлено, что на фоне снижения инвазионных заболеваний выросло число особей с новообразованиями. Изменение уровня заболеваний во многом зависит от резистентности организма и воздействия абиотических и биотических факторов, при этом эколого-трофический фактор является ведущим при формировании фауны ихтиопаразитов. В целом, наличие у промысловых видов рыб болезней паразитарной и онкологической природы указывает на сохранение источника инвазии и путей передачи возбудителей гельминтозов в дельте р. Волга и предполагает проведение систематического контроля качества рыбного сырья.

Summary. *An analysis of the epizootic situation in the lower reaches of the Volga river over the 2015–2019 years. During the study period, invasive and tumor diseases with different development dynamics were regularly detected in sexually mature fish. The level of diseases remained within the limits of the average long-term values. The pathogens of infestations were cestodes (T. nodulosus, C. laticeps, P. osculatus), nematodes (R. acus, E. excisus), trematodes (P. cuticola), scrapers (P. laevis), crustaceans (A. percarum), most of which showed seasonal specificity. The revealed signs corresponded to the picture of pathological manifestations in parasitic diseases. It was found that the number of individuals with neoplasms increased against the background of a decrease in invasive diseases. Changes in the level of diseases largely depend on the body's resistance and the impact of abiotic and biotic factors, while the ecological and trophic factor is the leading*

factor in the formation of the ichthyoparasite fauna. In general, the presence of parasitic and oncological diseases in commercial fish species indicates the preservation of the source of invasion and transmission routes of helminthiasis pathogens in the delta of Volga river and involves systematic quality control of fish raw materials.

Введение

Экосистемные преобразования, наметившиеся в Волго-Каспийском бассейне, происходят при перестройке водно-солевого бюджета водоема, в частности прохождении на Волге периодических маловодных или многоводных циклов, колебании температурного режима и антропогенной нагрузке [13]. Постоянные изменения в гидродинамике сказываются на видовом многообразии гидробионтов р. Волги. По численности видов и особей в живой природе вряд ли кто-нибудь может сравниться с паразитами, но лишь незначительная их часть является возбудителями заболеваний рыб, животных и человека [12].

Паразитарные системы образуются на различных трофических уровнях, различаются качественно и по функциональным характеристикам. Мощное влияние паразитических организмов на структуру и численность популяций «партнеров» по паразитарным цепям предполагает высокую степень их воздействия на стабильность биоценозов. Это воздействие не всегда отрицательное, но может становиться таковым под влиянием дестабилизирующих факторов, вызывающих перестройки в качественных и количественных составах компонентных сообществ и зачастую провоцирующих повышение агрессивности паразитических организмов, способствующее развитию инфекционных и инвазионных процессов различного типа у «хозяев» [4].

Безусловно, заболевания наносят ущерб рыбному хозяйству за счет снижения темпов роста, упитанности и репродуктивного потенциала больных рыб. Информация по заболеваниям характеризует не только эпизоотическую ситуацию в бассейне, но используется при прогнозировании промысловых уловов. В связи с расширением в низовьях Волги любительского рыболовства, информация об эпизоотической ситуации в районах активного рыбного промысла является весьма актуальной.

Цель данной работы – оценить эпизоотическую ситуацию в дельте Волги за период 2015–2019 гг.

Материалы и методы

Материалом для паразитологических исследований служили половозрелые особи промысловых видов рыб (щука, сом, судак, лещ, сазан, окунь), выловленные в дельте Волги ежесезонно с 2015 по 2019 гг. Методом неполного паразитологического вскрытия обследовано 5511 экз. рыб, на клинический анализ просмотрено 42650 экз. рыб.

Патологоанатомическое вскрытие выполняли по стандартным методикам [2; 16]. Видовую идентификацию выявленных гельминтов проводили с использованием стереоскопических микроскопов МБС-10 и биологических микроскопов «Олимпус», а также с помощью «Определителя паразитов пресноводных рыб СССР» [3] и «Определителя паразитов пресноводных рыб фауны СССР» [18].

При паразитологических исследованиях учитывали общепринятые показатели: экстенсивность инвазии (ЭИ) или встречаемость – количество зараженных рыб одного вида в процентах от числа исследованных особей этого вида; интенсивность инвазии (ИИ) или зараженность – минимальное и максимальное количество паразитов (одного вида) на одну рыбу.

Результаты исследований

Результаты пятилетних исследований (2015–2019 гг.) показали, что у половозрелых полупроходных и речных рыб низовья Волги ежегодно регистрировали инвазионные и онкологические заболевания.

Возбудителями инвазионных болезней были паразиты следующих систематических групп: Cestoda (*Triaenophorus nodulosus, Caryophyllaeus laticeps, Proteocephalus osculates*), Trematoda (*Posthodiplostomum cuticola*), Nematoda (*Raphidascaris acus, Eustrongylides excisus*), Acanthocephala (*Pomphorhynchus laevis*), Crustacea (*Achteres percarum*), зарегистрированные у щуки, сома, леща, сазана, густеры, окуня и судака.

За период исследования кариофиллез в среднем отмечали у 1,04±0,26 % леща и

1,56±0,64 % сазана при ИИ 15–384 и 66–1103 экз., соответственно. Триенофороз выявлен у 0,86±0,42 % щуки с ИИ 6–17 экз., протеоцефалез сома обнаружен у 2,14±0,40 % особей, при этом ИИ составила 7–102 экз.

Кишечные гельминтозы, спровоцированные цестодами *T. nodulosus, C. laticeps, P. osculatus*, носили сезонный характер и проявлялись у половозрелых рыб в весенний период, что обусловлено биологическими особенностями самих гельминтов.

Заболеваемость цестодозами в исследуемый период характеризовалась неустойчивой динамикой. Относительно стабильным в последние три года уровень кариофиллеза оставался у сазана, а у леща он несколько снизился. Тенденцию снижения триенофороза щуки и протеоцефалеза сома наблюдали на протяжении всего периода (рис. 1). При этом только кариофиллез сазана находился в пределах ошибки среднемноголетнего значения периода 2009–2018 гг. – 1,89±0,70 %, в остальных случаях уровень заболевания был ниже среднемноголетнего показателя (кариофиллез леща 1,34±0,20; протеоцефалез сома 1,59±0,31%; триенофороз щуки 1,63±0,50 %).

Цикл развития одногодичных цестод связан с промежуточными хозяевами (планктонные и бентосные организмы), поэтому активнее заражение рыб происходит в местах с наибольшей концентрацией этих беспозвоночных. У рыб бентофагов и планктофагов складывается типичная для них паразитофауна, представленная паразитами, промежуточнымие хозяевами которых, являются либо олигохеты и другие бентосные организмы, либо планктонные веслоногие раки. Рост зараженности рыб цестодами наблюдается весной и в начале лета, уже к концу лета экстенсивность снижается, а в зимний период инвазия остается на минимальном уровне. Проведенный сравнительный анализ выявил полиноминальную зависимость гидрологического режима водоема и численности рыб, больных цестодозами (r = 0,653), так в маловодный период с высоким теплозапасом количество больных рыб увеличивается, и, напротив, при продолжительном половодье и невысоких температурах, число пораженных особей снижается.

В целом, результаты исследований показали, что численность инвазированных особей будет зависеть от гидрологического режима и от характера питания рыб.

Патологические изменения во внутренних органах при цестодозах проявлялись воспалительными реакциями и нарушением гемодинамики. В некоторых случаях патогенное воздействие гельминтов проявлялось в изъязвлении кишечной стенки и сужении просвета кишечника вплоть до полной непроходимости, что негативно влияло на процесс пищеварения (рис. 2).

Также выраженной сезонностью характеризовались нематоды *R. acus*, инициировавшие ежегодно в весенний период развитие инвазионного заболевания у щуки. Для эвритермной нематоды температурный режим является определяющим в развитии. Продолжительный высокий прогрев воды способствует массовому созреванию как внеорганизменных, так и организменных частей популяции круглых червей. Наиболее благоприятные условия для развития нематоды сформировались в 2016 г., о чем свидетельствует и максимальный уровень заболевания. За период исследования рафидаскариоз регистрировали при стабильно низком уровне заражения 0,72±0,24 % с тенденцией постепенного снижения (при ИИ 30–14 экз.). Частота встречаемости больных особей ежегодно изменялась, однако находилась в пределах ошибки среднемноголетнего показателя (0,54±0,29 %). Патологии во внутренних органах рыб при рафидаскариозе выражались в множественных петехиях и очаговой гиперемии в слизистой оболочке кишечника.

Некишечные гельминтозы были вызваны личиночными формами нематод *E. excisus*, поражавшими внутренние органы и ткани сома и окуня. Эустронгилидоз регистрировали ежегодно с максимальной степенью проявления в летне-осенний период. В среднем встречаемость больного окуня составила 4,76±0,47 %, сома 1,50±0,43 % при интенсивности заражения 13 – 86 и 17 – 123 экз., соответственно. В многолетнем аспекте прослеживается постепенное снижение заболеваемости окуня и сома, обусловленное биологическими особенностями возбудителя

и хозяина. При этом показатели инвазии у сома значительно ниже, чем у окуня, что связано с пищевыми приоритетами хищных рыб. Заражение сома происходит исключительно через инвазированную рыбу. В рационе окуня помимо рыбы присутствуют черви, в том числе и олигохеты – I промежуточные хозяева паразита, то есть вероятность заражения нематодами у окуня больше, чем у сома. Личинки гельминтов у хищных рыб были инкапсулированы. Локализовались круглые черви у окуня во внутренних органах и в мышечной ткани, у сома на брыжейке в полости тела и в стенке желудка, вызывая нарушение структуры, множественное прободение пораженных органов, гнойное воспаление и гиперемию. Проникая в ткани рыб, паразит оказывает механическое и токсическое воздействие, а также угнетает иммунную систему хозяина [9]. Встречаемость больных особей в период исследования не превышала среднемноголетнего значения у окуня (4,17 ±0,44 %) и сома (1,43±0,29 %).

Поражение специфичным скребнем – *P. laevis*, являющимся возбудителем помфоринхоза, наблюдали в среднем у 2,22±1,18 % сазана в летне-осенний период с наибольшей частотой встречаемости в 2016 г. (6,67 %) и последующим снижением количества больных особей до среднего многолетнего значения (3,76±0,85 %). При заболевании отмечали локальное очаговое воспаление тканей и слизистой оболочки кишечника, множественные изъязвления, уплотнения в местах внедрения скребней и мелкоочаговые кровоизлияния при поражении от 14 до 51 экз./рыбу.

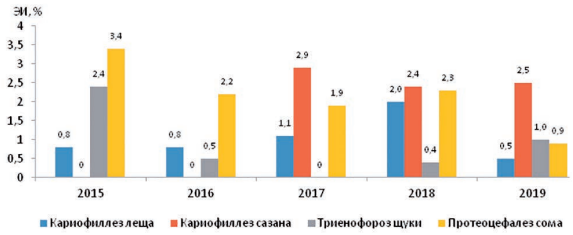

Рис. 1. Встречаемость цестодозов в 2015-2019 гг.

Единичный случай заболевания судака, инициируемый ракообразными *A. percarum*, был выявлен только весной 2019 г.

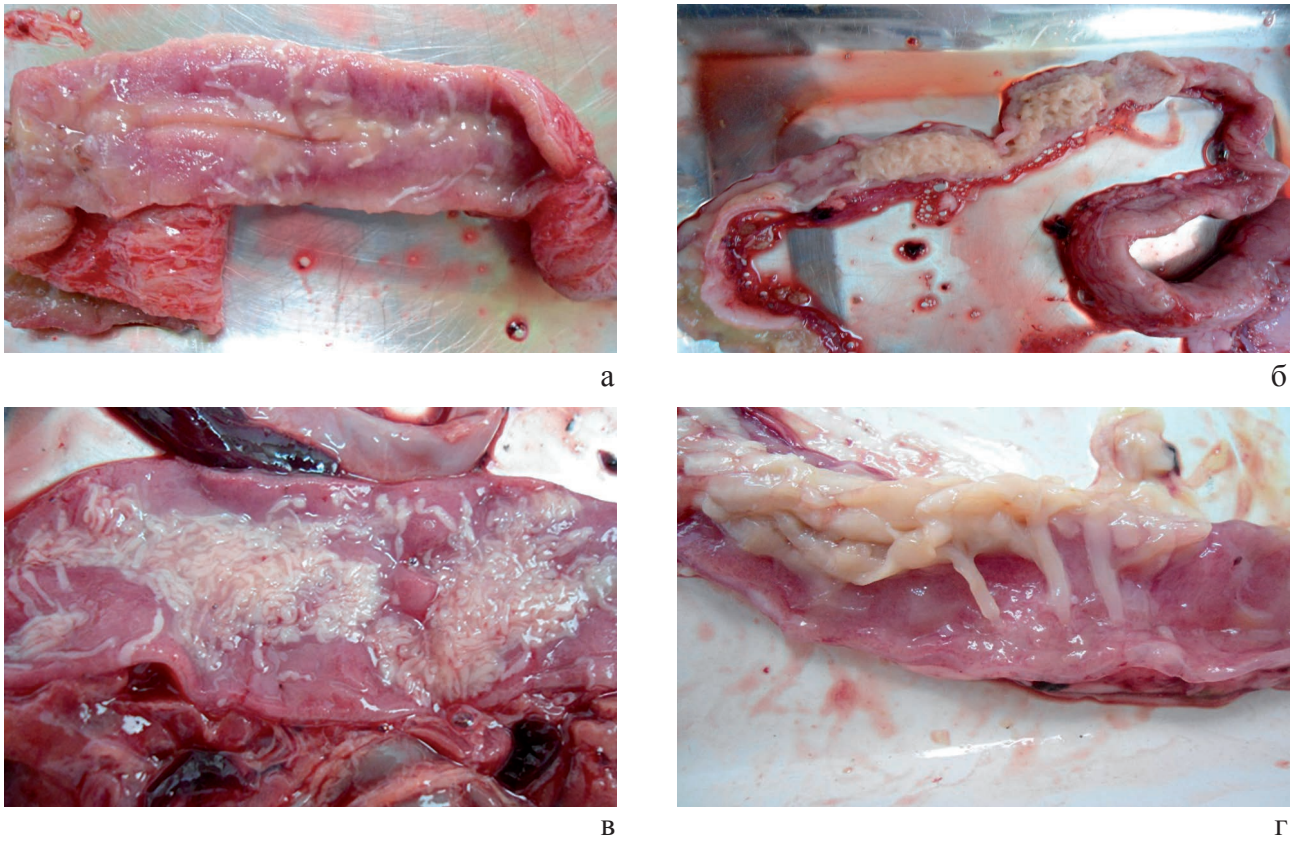

Рис. 2. Нарушения в кишечнике рыб, пораженных цестодами: гиперемия стенки кишечника леща (а); очаговые кровоизлияния на слизистой кишечника сома (б) и сазана (в); изъязвление в местах прикрепления паразита у щуки (г).

Численность паразита поддерживается его адаптивной способностью. Так, паразитирование рачка обнаруживали в жабрах и ротовой полости не только судака, но и у окуня. Следует подчеркнуть, что этот рачок проявляет свою патогенность при смешанной инвазии с группой санитарно-значимых гельминтов (эустронгилидами, анизакидами и коринозомой) [10]. Субклиническая форма ахтериоза проявлялась в слущивании жаберных лепестков и некрозе апикальной части жабр судака.

В последние годы, было вновь отмечено «чернопятнистое заболевание», вызванное метацеркариями трематод *P. cuticola*, у леща, красноперки и густеры. Заражение рыб данным паразитом происходит в зоне распространения инвазии, обусловленной скоплением окончательных и промежуточных хозяев гельминта: птиц (цапли, квакши) и брюхоногих моллюсков. Значительная концентрация трематод приводит к гидремии мускулатуры, что существенно ухудшает качество рыбного сырья [11].

Наряду с болезнями паразитарной природы у промысловых видов рыб дельты Волги зарегистрированы опухолевые заболевания. В последние годы спектр представителей ихтиофауны, вовлеченных в онкогенез, расширился.

В среднем у 4,32±0,40 % сомов регистрировались эпидермальные папилломы, относящиеся к доброкачественным опухолям. По результатам пятилетних исследований, можно сказать, что уровень папилломатоза сома изменялся незначительно с максимальной встречаемостью пораженных особей в 2015 г. (5,40 %). В последние три года четко прослеживается тенденция к снижению числа больных рыб в популяции сома. Эпителиомы представляли собой разноразмерные узелки, соответствующие II и III-ей стадиям папилломатозного роста, локализовавшиеся в основном на вентральной, боковой поверхностях тела и грудных плавниках, реже на хвостовом плавнике и жаберных крышках.

В 2017–2019 гг. увеличилась численность леща и сазана с опухолеобразованиями на кожных покровах. В этот период единичные случаи опухолеобразования были обнаружены и у других видов рыб (щуки, жереха, сельди-черноспинки). Неоплазмы локализовались на боковой поверхности тела, хвостовом и грудных плавниках, реже жаберных крышках и мягких тканях головы; площадь поражения варьировала от единичных опухолевых узелков до обширных конгломератов (рис. 3).

В результате гистологического анализа, проведенного по классификации новообразований на кожных покровах и плавниках у леща и сазана, опухоли были отнесены к базалиоме и фибросаркоме, при этом они отличались по цвету, форме и объему [7].

Ранее распространенное онкозаболевание дерматофирбросаркома (ДФС) судака стало встречаться существенно реже. За период исследования его выявляли единично в 2017 г. Дерматофиирбросаркому отмечали в основном у старших возрастных групп судака, которых в последнее время в промысловых уловах встречаются все меньше, что вероятно явилось одной из причин низкого уровня заболеваемости в последние годы.

В настоящее время неоспоримо доказано, что факторами опухолеобразования являются химическое и биологическое воздействие

а б в

Рис. 3. Эпидермальные опухолеобразования у сома (а); леща (б); сазана (в)

в совокупности с генетической предрасположенностью [8; 15]. В водотоках низовьев Волги, на современном этапе, происходит усиление органического загрязнения, главным образом, нефтепродуктами и пестицидами [14].

Согласно нормативным документам [6; 16] рыба, зараженная личинками биогельминтов, а также продукция из нее подвергается обеззараживанию. При определении инвазионных болезней, рыбу направляют на промышленную переработку. В случае обнаружения единичных поверхностных наростов и папиллом (не более трех на мелкой и десяти на крупной рыбе), не проникающих в подкожные ткани, рыбу после зачистки перерабатывают на консервы. При явно выраженных опухолях, проникающих в подкожные ткани, рыбу утилизируют [1; 5]. В дельте Волги пораженного леща и сазана изымают полностью из промысла, папилломатозного сома отправляют на переработку при иссечении мест с неоплазмами.

Заключение

В дельтовой зоне р. Волга у полупроходных и речных рыб регулярно диагностируют кариофиллез леща, триенофороз и рафидаскариоз щуки, протеоцефалез и эустронгилидоз сома, эустронгилидоз окуня, помфоринхоз сазана и папилломатоз сома.

В последние годы эпизоотическая ситуация характеризовалась общей тенденцией спада уровня инвазионных и онкологических заболеваний. Снижение паразитарного пресса улучшило обстановку по цестодозам, нематодозам и папилломатозу. Все заболевания сопровождались характерными клиническими признаками: воспалительными реакциями, нарушением гемодинамики в органах и тканях, пораженных паразитами. Частота встречаемости данных болезней не превышала границы среднемноголетнего значения и находилась на низком уровне, что характерно для всего периода исследования, вследствие этого их можно считать фоновыми показателями для исследуемого района.

Постоянно меняющиеся гидрологические условия и повышенное загрязнение, обусловили рост встречаемости леща и сазана, пораженного кожными неоплазмами. В ответ на изменяющиеся условия окружающей среды в организме рыб происходят глубокие физиологические реакции, приводящие к снижению защитных функций организма и развитию болезни. Увеличение спектра рыб, вовлеченных в онкогенез, указывает на существование в популяции карповых рыб, особей, входящих в «группу риска» со сниженным противоопухолевым иммунитетом, что позволяет сохраняться природному очагу онкозаболевания.

Выявление одних и тех же болезней на протяжении многих лет исследований при невысоких показателях заболеваемости рыб свидетельствует о поддержании численности возбудителей и функционировании очагов инвазии. Многие возбудители паразитозов изменяют физиолого-биохимические показатели организма, что приводит к снижению пищевой ценности обследованных рыб, а некоторые внесены в перечень опасных для здоровья человека и теплокровных животных.

Список литературы:

1. Авдеева Е. В. Ветеринарно-санитарная экспертиза рыб и других гидробионтов. Лабораторный практикум: учебное пособие. / Е. В. Авдеева, Н. А. Головина. СПб.: Проспект Науки, 2011. 192 с.

2. Быховская-Павловская И. Е. Паразиты рыб: руководство по изучению. / И. Е. Быховская-Павловская Л., 1985. 121 с.

3. Быховская-Павловская И. Е. Определитель паразитов пресноводных рыб СССР. / И. Е. Быховская-Павловская, А. В. Гусев, М. Н. Дубинина, Н. А. Изюмова и др. М.–Л.: Изд-во Академии наук СССР, 1962. 776 с.

4. Беэр С. А. Паразитизм и вопросы биоразнообразия. Тр. Инс-та паразитологии РАН «Теоретические и прикладные проблемы паразитологии» / Отв. ред. С. А. Беэр. Т. 43. М.: Наука, 2002. С. 25–36.

5. Ветеринарно-санитарная экспертиза пресноводной рыбы: справочник / под ред. П. В. Микитюк, П. В. Житенко, В. С. Осетрова. М.: Агропромиздат, 1989. 207 с.

6. Гигиенические требования безопасности и пищевой ценности пищевых продуктов. Санитарно-эпидемиологические правила и нормативы. СанПиН 2.3.2.1078 - 01. М.: Федеральный центр Госсанэпиднадзора Минздрава России, 2002. 269 с.

7. Грушко М. П. К вопросу об опухолевых заболеваниях у карповых рыб Волго-Каспийского региона / М. П. Грушко, Н. Н. Федорова, В. В. Володина, Е. А. Воронина, А. В. Конькова, Н. Ю. Терпугова // Мат. VII Междунар. Балтийского морского

форума 7–12 октября 2019 г. [Электронный ресурс]: в 6 томах. Т. 3. «Водные биоресурсы, аквакультура и экология водоемов» Калининград: Изд-во БГАРФ ФГБОУ ВО «КГТУ», 2019. С. 239–245.

8. Давыдов О. Н. Роль токсикологического загрязнения в опухолеобразовании у рыб (обзор) / О. Н. Давыдов, Н. М. Исаева, Л. Я. Куровская, Р. Е. Базеев // Гидробиол. журн., 2001. Т. 37, № 5. С. 81–94.

9. Есипова Н. Б. Патологические изменения в тканях и органах рыб под действием паразитических червей P. Eustrongylides / Н. Б. Есипова, В. С. Сидоренко // Мат. IV Междунар. конф. «Проблемы иммунологии, патологии, охраны здоровья рыб и др. гидробионтов», Борок, 24–27 сентября 2015. Ярославль: Филигрань, 2015. 588 с.

10. Зубкова Л. А. Эколого-эпизоотическая обстановка в промысловых водоемах Волго-Каспийского бассейна / Л. А. Зубкова, Л. В. Ларцева, Г. А. Степанова, Л. А. Вьюшкова, О. М. Валедская // Сб. научных трудов «Паразиты и болезни рыб» [отв. редактор Т. В. Безгачина]. М.: Изд-во ВНИРО, 2000. 183 с.

11. Зимарева С. С. Сравнительная оценка качества пресноводной рыбы в норме и при постодиплостомозе / С. С. Зимарева, Р. Ш. Тайгузин // Известия Оренбургского гос. агарар. универ. Биологические науки. Изд-во: ОГАУ, Оренбург, 2012. № 3 (35). С. 261–263.

12. Иванов В. М. Гельминты животных и человека в Астраханской области (учебное пособие) / В. М. Иванов, А. П. Калмыков, Н. Н. Семенова. Астрахань: Издатель Сорокин Роман Васильевич, 2018. 92 с.

13. Катунин Д. Н. Гидроэкологические основы формирования экосистемных процессов в Каспийском море и дельте реки Волги: моногр. / Д. Н. Катунин Астрахань: КаспНИРХ, 2014. 478 с.

14. Карыгина Н. В. Особенности гидрохимической и токсикологической обстановки в водотоках низовьев Волги в современный период / Н. В. Карыгина, О. В. Попова, Н. В. Галушкина, О. А. Львова, Е. В. Галлей, Е. В. Яцун, О. Г. Тарасова, И. Н. Бедрицкая // Современное экологическое состояние природной среды и научно-практические аспекты рационального природопользования. II Международная научно-практическая Интернет-конференция. Составление Н. А. Щербакова. ФГБНУ «Прикаспийский научно-исследовательский институт аридного земледелия». с. Соленое Займище Астраханская обл. 2017. С. 154–158.

15. Карасева Т. А. Мониторинг внешних патологий у рыб Баренцева моря: методология и результаты / Т. А. Карасева, Т. В. Шамрай, Л. И. Пестрикова // Вестник МГТУ, 2012. Т. 15, № 4. С. 758–765.

16. МУК 3.2.988–00. Методы санитарно-паразитологической экспертизы рыбы, моллюсков, ракообразных, земноводных, пресмыкающихся и продуктов их переработки. М.: Федеральный центр Госсанэпиднадзора Минздрава России, 2001. 41 с.

17. Мусселиус В. А. Лабораторный практикум по болезням рыб. / В. А. Мусселиус, В. Ф. Ванятинский, А. А. Вихман и др. М.: Легкая и пищевая пром-сть, 1983. 296 с.

18. Определитель паразитов пресноводных рыб фауны СССР. Т. 3. Паразитические многоклеточные [Под ред. О. Н. Бауера]. Л.: Наука, 1987. 583 с.

реклама

ЧОУДПО «ИНСТИТУТ ВЕТЕРИНАРНОЙ БИОЛОГИИ»
г. Санкт-Петербург

Курсы повышения квалификации



- Ветеринарная эхокардиография (теория и практика)
- Лабораторная диагностика в ветеринарии
- Ветеринарная офтальмология
- Ветеринарная рентгенология, в т.ч. персонал группы А и ответственный за рентгенобезопасность
- Ультразвуковая диагностика в ветеринарии
- Ветеринарная фармация (для лицензирования ветеринарных аптек)

Предварительная регистрация обязательна! Справки по тел. (812) 612-13-34 или (812) 232-55-92 доб. 208

График проведения и информация на сайте: www.invetbio.spb.ru/seminars.html

Лицензия Комитета по образованию Санкт-Петербурга на осуществление образовательной деятельности по образовательным программам дополнительного профессионального образования № 1093 от 04.08.2014 г.

DOI 10.24412/2074-5036-2021-1-25-29
УДК: 619: 616.995.1: 599.735.31
Ключевые слова: северный олень, гельминты, нематоды, цестоды, *Rangifer tarandus*
Key words: reindeer, helminths, nematodes, cestodes, Rangifer tarandus

Логинова О. А., Белова Л. М.

ГЕЛЬМИНТОФАУНА ДОМАШНИХ СЕВЕРНЫХ ОЛЕНЕЙ (*RANGIFER TARANDUS*) В НЕНЕЦКОМ АВТОНОМНОМ ОКРУГЕ

HELMINTH FAUNA OF DOMESTIC REINDEER (RANGIFER TARANDUS) IN THE NENETS AUTONOMUS REGION

ФГБОУ ВО «Санкт-Петербургский государственный университет ветеринарной медицины»
Адрес: 196084, Россия, Санкт-Петербург, ул. Черниговская, д. 5
Saint Petersburg State University of Veterinary Medicine
Address: 196084, Russia, Saint Petersburg, 5 Chernigovskaya

Логинова Ольга Александровна, канд. вет. наук, доцент кафедры паразитологии им. В. Л. Якимова
ФГБОУ ВО СПбГУВМ. E-mail: loginova_spb@bk.ru
Loginova Olga, PhD (Vet. Sci.), Associate Professor of the Dept. of Parasitology,
St. Petersburg State University of Veterinary Medicine. E-mail: loginova_spb@bk.ru
Белова Лариса Михайловна, доктор биол. наук, заведующая кафедрой паразитологии им. В. Л. Якимова
ФГБОУ ВО СПбГУВМ. E-mail: larissabelova2010@yandex.ru
Belova Larisa, Dr. Habil. (Biol. Sci.), Head of the Dept. of Parasitology,
St. Petersburg State University of Veterinary Medicine. E-mail: larissabelova2010@yandex.ru

Аннотация. Копроскопическими исследованиями 35 северных оленей (10 быков, 3 важенки и 22 теленка), принадлежащих сельскохозяйственному производственному кооперативу «Ижемский оленевод и Ко» (Ненецкий автономный округ), в 2018 году в Лаборатории по изучению паразитарных болезней (Санкт-Петербург) была установлена их гельминтофауна. При макроскопическом осмотре фекалий в одной из проб (от теленка) были обнаружены фрагменты стробилы ленточного червя рода *Moniezia*. Копролярвоскопически в пяти пробах (от взрослых особей) были выделены личинки первого возраста круглого червя *Elaphostrongylus rangiferi*. Методами флотационной копроовоскопии удалось обнаружить яйца мониезии в 15-и пробах от телят и в одной – от важенки, а также – яйца круглых червей отряда *Strongylida* во всех 35 пробах. Яйца нематод родов *Nematodirus* и *Nematodirella* были обнаружены нами в 11-ти пробах от телят. Кроме того, в пробах от пяти телят и одного быка были выделены яйца нематоды отряда *Spirurida*, рода *Parabronema*. Седиментационная копроовоскопия не дала результатов.

Summary. *Helminth fauna of 35 reindeer (10 males, 3 females and 22 calves) belonging to the Agricultural Cooperative Farm "Izhemsky Olenevod & Co" (Nenets Autonomous Region) was discovered in the Laboratory for the Study of Parasitic Diseases (St. Petersburg) in 2018 using coproscopic methods. We revealed strobila fragments of the tapeworm of Moniezia sp. in one of the samples (from a calf) using macroscopic examination of the feces. First stage larvae of the roundworm Elaphostrongylus rangiferi were isolated from five samples (from adults) using coprolarvoscopy method. By means of flotation coproovoscopy, it was possible to detect Moniesia sp. eggs in 15 samples from calves and in one sample from a female, as well as eggs of gastrointestinal roundworms of the Strongylida order in all 35 samples. The eggs of the nematodes of the Nematodirus and Nematodirella genera were found by us in 11 samples from calves. In addition, eggs of the nematode of the Spirurida order, Parabronema genus were isolated from the samples of five calves and one bull. Sedimentation coproovoscopy was unsuccessful.*

Введение

Мониторинг эпизоотической ситуации по гельминтозам северных оленей – это неотъемлемая часть комплекса мер по сохранению здоровья, а, следовательно, и продуктивности этих уникальных животных, о стратегической важности которых для развития русской Арктики сказано уже немало. Посмертная диагностика гельминтозов в этом отношении представляется наиболее информативной, поскольку позволяет обнаруживать, например, личиночные стадии тениид в паренхиматозных органах. Кроме того, идентификация относительно крупных гельминтов объективно проще, чем работа с микроскопическими объектами вроде личинок

нематод или яиц гельминтов разных классов [1]. Однако внушительная трудоемкость всего процесса является существенным ограничивающим фактором для массового внедрения метода полных гельминтологических вскрытий по К. И. Скрябину в оленеводческую практику. Прижизненная же диагностика гельминтозов копроскопическими методами (хоть и не в состоянии охватить полный спектр видов паразитических червей, встречающихся у северных оленей) тем не менее, позволяет обнаруживать гельминтов пищеварительной, дыхательной и нервной систем и обладает тем неоспоримым преимуществом, что после проведенного исследования ветеринарный врач в состоянии скорректировать ситуацию назначением соответствующих антигельминтиков.

Материалы и методы

Объектами исследования послужили домашние северные олени (*Rangifer tarandus*) ненецкой породы в количестве 35 голов, принадлежащие сельскохозяйственному производственному кооперативу «Ижемский оленевод и Ко» (Ненецкий автономный округ), из них – 10 быков, 3 важенки и 22 теленка (сеголетки) (Рис. 1: А). В качестве материала использовали свежевыделенные фекалии, которые отобрали осенью 2018 года и, поместив их в индивидуальные цилиндрические пластиковые контейнеры с крышками, в охлажденном состоянии доставили в лабораторию по изучению паразитарных болезней на базе кафедры паразитологии им. В.Л. Якимова ФГБОУ ВО «Санкт-Петербургская государственная академия ветеринарной медицины» (ныне – университет, СПбГУВМ). Далее каждую пробу подвергли макроскопическому осмотру на наличие целых гельминтов или их фрагментов, после чего – разделили на три части, которые исследовали по методу Вайда (выделение личинок), Дарлинга (флотация яиц с маленьким удельным весом) и методом последовательных промываний (седиментация яиц с большим удельным весом) [5]. Идентификацию гельминтов в различных стадиях развития проводили, опираясь на их морфологические признаки [2, 4, 8, 9], изученные посредством световой микроскопии методом светлого поля при помощи микроскопа «Микмед-6» (ЛОМО, Россия) и МБС-10 (ЛОМО, Россия). Фотосъемку осуществляли с помощью зеркальной фотокамеры 5D Mark II (Canon, Япония) и оптико-механического адаптера (ЛОМО, Россия) к микроскопу. Определение линейных размеров паразитов производили по полученным фотоснимкам в программе ImageJ с предварительной калибровкой по объект-микрометру ОМП (ЛОМО, Россия).

Результаты исследований

При макроскопическом осмотре фекалий в одной из проб (полученной от теленка) были обнаружены фрагменты стробилы ленточного червя, идентифицированного нами как *Moniezia sp*., поскольку каждая проглоттида имела двойной половой аппарат (Рис. 1: Ж, З). Копролярвоскопически в пяти пробах (от взрослых особей) были выделены личинки первого возраста (L1) круглого червя *Elaphostrongylus rangiferi*, снабженные характерными дорсальным и каудальным шипиками на хвостовом конце (Рис. 1: И). Методами флотационной копроовоскопии удалось обнаружить яйца мониезии в 15-и пробах от телят и в одной – от важенки (Рис. 1: Б), а также – яйца круглых червей отряда *Strongylida* во всех 35 пробах (Рис. 1: В). Из желудочно-кишечных стронгилид морфологической идентификации поддаются яйца нематод родов *Nematodirus* и *Nematodirella* (Рис 1: Г и Д, соответственно), которые были обнаружены нами в 11-ти пробах от телят. Кроме того, в пробах от пяти телят и одного быка были выделены яйца, опознанные нами как стадии развития нематоды отряда *Spirurida*, рода *Parabronema* (Рис. 1: Е). Седиментационная копроовоскопия не дала результатов.

Обсуждение результатов

Обнаруженные нами гельминты являются характерными для северных оленей (Табл. 1). Так, например, среди имагинальных цестод, паразитирующих у этих животных, мониезии являются доминирующим родом, причем не только в НАО, но в других регионах [3]. Типично также и то, что мониезиями оказался инвазирован преимущественно молод-

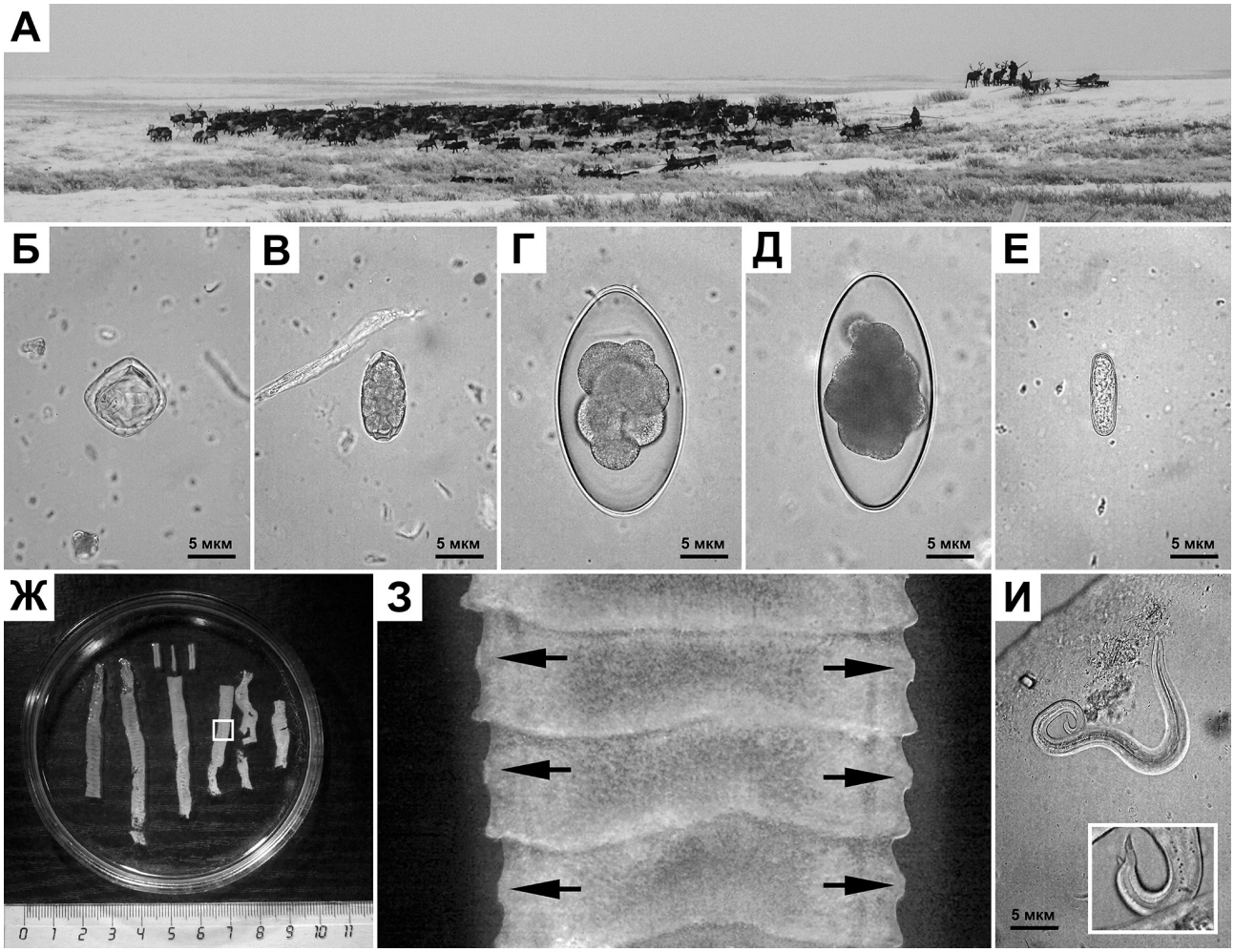

Рис. 1. Северные олени и стадии развития гельминтов, обнаруженные у них: А – стадо домашних северных оленей в 80 км от г. Нарьян-Мар; Б – яйцо цестоды рода *Moniezia*; В – яйцо нематоды отряда *Strongylida*; Г – яйцо нематоды рода *Nematodirus*; Д – яйцо нематоды рода *Nematodirella*; Е – яйцо нематоды рода *Parabronema*; Ж – фрагменты стробилы цестоды рода *Moniezia* (квадратом выделен участок, представленный на секторе З в большем увеличении); З – проглоттиды мониезии (стрелочками указаны половые бурсы, расположенные по обе стороны каждого членика); И – личинка первого возраста (L1) нематоды вида *Elaphostrongylus rangiferi* (во врезке – увеличенный фрагмент хвостового конца личинки, несущий дорсальный и каудальный шипики).

няк. Стронгилидами желудочно-кишечного тракта ожидаемо были инвазированы все поло-возрастные группы, поскольку заражение просходит непосредственно при пастьбе и не требует участия промежуточных хозяев. При этом нематодирины обнаружены нами только у телят, что тоже согласуется с устоявшимися представлениями о возрастной специфичности этих стронгилид. Кроме того, у некоторых оленят и быков были обнаружены парабронемы. Последние реже фигурируют в гельминтологических отчетах, вероятно, в силу более редкой встречаемости, что может быть обусловлено необходимостью вовлечения в цикл мухи-жигалки (*Muscidae*), требующей определенных климатических условий. Причем для заражения северного оленя парабронемами не муха должна инокулировать личинок при кровососании, а олень должен проглотить с кормом муху, инвазированную личинками [2]. Что касается элафостронгилюсов, то их личинок мы обнаружили только у взрослых животных. Несмотря на то что они тоже являются стронгилидами и заражение тоже происходит на пастбище (хоть и при поедании мелких брюхоногих моллюсков, а не просто травы), половозрелые особи локализуются в центральной нервной системе и мышцах, что требует более долгой и сложной миграции, чем в оношении стронгилид желудочно-кишечного тракта [6]. И хотя у молодняка оленей элафостронгилюсов начинают выявлять с полугодовалого возраста, многое зависит от сроков

Таблица 1

Экстенсивность инвазии северных оленей гельминтами разных классов

ЭИ, %	Cestoda	Nematoda			
	Moniezia	*Strongylida*	*Nematodirus* + *Nematodirella*	*Parabronema*	*Elaphostrongylus rangiferi*
Телята	68,2	100,0	50,0	22,7	-
Важенки	33,3	100,0	-	-	66,6
Быки	-	100,0	-	10,0	30,0
Всего	45,7	100,0	31,4	17,1	14,3

отела в данном году. Если оленята появились на свет в апреле, то в октябре в их фекалиях уже можно обнаружить личинок *E. rangiferi*, а если важенки принесли потомство в июне, то выделить личинок удастся не раньше декабря. Поэтому говорить о том, что обследованный молодняк не инвазирован протостронгилидами, было бы преждевременно, учитывая, что они были обнаружены у важенок и быков. Необходимо повторное исследование в зимний период.

В целом же можно сказать, что и у телят, и у взрослых северных оленей нами обнаружены ассоциации гельминтов (состав которых разнится в зависимости от поло-возрастной группы хозяев). Подобная тенденция довольно универсальна и описана как в отечественной, так и в зарубежной литературе [1, 10]. При этом иностранные авторы отмечают, что пастбищные нематодные инвазии почти всегда представляют собой смесь видов. Экономические оценки показывают, что основные потери от таких гельминтов приходится на хроническое и неизбежное снижение продуктивности, а не на смертность [10]. Примечательно, что ранее считалось, будто сообщества гельминтов – это не более чем случайные ассоциации, однако последние исследования в этой области дают серьезные основания полагать, что взаимодействие паразитов может иметь существенные последствия для динамики их сообществ внутри хозяина. В таком случае, под угрозу может быть поставлена сама эффективность программ борьбы с паразитами, если такие взаимодействия не будут приняты во внимание. Напротив, четкое их понимание может обеспечить основу для разработки более экологичных методов борьбы с гельминтами [7].

Заключение

Таким образом, у обследованных нами северных оленей из Ненецкого автономного округа копроскопическими методами прижизненной диагностики были обнаружены характерные для них ассоциации цестод и нематод (телята, важенки) или исключительно нематод (быки). Фаз развития трематод выявлено не было. Несмотря на то что совокупный объем выборки соотвествует требованиям ГОСТ Р 54627-2011 «Животные сельскохозяйственные жвачные: Методы лабораторной диагностики гельминтозов», соотношение животных по полу и возрасту нельзя признать репрезентативным. Поэтому, доверяя полученным результатам в отношении качественного состава гельминтофауны (*Moniezia sp.; Strongylida, включая Nematodirus sp. и Nematodirella sp.; Parabronema sp.; Elaphostrongylus rangiferi*), следует продолжать мониторинг паразитарной ситуации для выявления надежных закономерностей распределения экстенсивности инвазии, даже несмотря на то что наши данные в проведенном исследовании согласуются с общемировыми.

Список литературы

1. Аксенов А. П. О видовом составе нематод сычуга и тонкого кишечника северных оленей / А. П. Аксенов, Д. Н. Кузнецов и А. Д. Решетников // Российский паразитологический журнал. 2011. № 65. С. 11–16.

2. Мицкевич В. Ю. Гельминты северного оленя и вызываемые ими заболевания / В. Ю. Мицкевич. Л.: Колос, 1967. 308 с.

3. Сибен А. Н. Эпизоотологические особенности инвазированности северных оленей имагинальными цестодозами в хозяйствах Ямало-Ненецкого автономного округа / А. Н. Себен, М. В. Лещев и А. А. Гарич-

кин // Российский ветеринарный журнал. 2015. № 2. С. 28–29.

4. Форейт У. Ветеринарная паразитология: справочное руководство / У. Дж. Форейт. М.: Аквариум Принт, 2012. С. 185.

5. Шустрова М. В. Прижизненная диагностика гельминтозов животных / М. В. Шустрова, Л. М. Белова, В. И. Лоскот [и др.]. СПб: Изд-во СПбГАВМ, 2010. 57 с.

6. Ball M. C. Factors affecting the distribution and transmission of Elaphostrongylus rangiferi (Protostrongylidae) in caribou (Rangifer tarandus caribou) of Newfoundland, Canada / M. C. Ball, M. W. Lankester & S. P. Mahoney // Canadian Journal of Zoology. 2001. № 79. pp. 1265–1277.

7. Competition and mutualism among the gut helminths of a mammalian host / J. Lello, B. Boag, A. Fenton et al. // Nature. 2004. № 428. P. 840–844.

8. Fruetel M. Gastrointestinal helminths of woodland and barren ground caribou (Rangifer tarandus) in Canada, with keys to species / M. Fruetel & M. W. Lankester // Canadian Journal of Zoology. 1988. № 67. P. 2253–2269.

9. Morphological keys to advance the understanding of protostrongylid biodiversity in caribou (Rangifer spp.) at high latitudes / P. Kafle, L.-M. Leclerc, M. Anderson et al. // Parasites and Wildlife. 2017. № 6. P. 331–339.

10. Waller P. J. Domestication of ruminant livestock and the impact of nematode parasites: possible implications for the reindeer industry / Peter J. Waller // Rangifer. 2005. № 25(1). P. 39–50.

DOI 10.24412/2074-5036-2021-1-30-35
УДК 597.2/.5
Ключевые слова: красноперка, формирование органов, личинки, мальки, жабры, пищеварительная система, мезонефрос
Key words: Rudd, organ formation, larvae, fry, gills, digestive system, mesonephros

Грушко М. П., Федорова Н. Н., Ижерская В. А.

ОСОБЕННОСТИ ФОРМИРОВАНИЯ ОСНОВНЫХ ОРГАНОВ И СИСТЕМ КРАСНОПЕРКИ (*SCARDINIUS ERYTHROPHTHALMUS*) В РАННЕМ ОНТОГЕНЕЗЕ

FORMATION FEATURES OF THE MAIN ORGANS AND SYSTEMS OF THE RUDD (SCARDINIUS ERYTHROPHTHALMUS) IN EARLY ONTOGENESIS

Федеральное государственное бюджетное образовательное учреждение высшего образования
«Астраханский государственный технический университет»
Адрес: 414056, Россия, г. Астрахань, ул. Татищева, 16
Federal state budgetary educational institution of higher education "Astrakhan state technical University".
Address: 414056, Russia, Astrakhan, Tatishcheva, 16

Грушко Мария Павловна, доктор биологических наук, доцент, профессор кафедры
«Гидробиология и общая экология». E-mail: mgrushko@mail.ru
Grushko Maria Pavlovna, Doctor of Biological Sciences, Associate Professor,
Professor of Hydrobiology and General Ecology Department. E-mail: mgrushko@mail.ru
Федорова Надежда Николаевна, доктор медицинских наук, профессор, профессор кафедры
«Гидробиология и общая экология» АГТУ. E-mail: fedorova37@mail.ru
Fedorova Nadezhda Nikolaevna, Doctor of Medical Sciences, Professor, Professor
of Hydrobiology and General Ecology Department. E-mail: fedorova37@mail.ru
Ижерская Валентина Анатольевна, аспирант, кафедры «Гидробиология
и общая экология» АГТУ. E-mail: vareshka83@mail.ru
Izherskaya Valentina Anatoljevna, Post-Graduate Student of Hydrobiology
and General Ecology Department. E-mail: vareshka83@mail.ru

Аннотация. Исследования раннего онтогенеза важно для оценки состояния популяции в этот период. Жизнеспособность рыб в раннем онтогенезе определяется сложным комплексом биотических и абиотических параметров. Целью данной работы явился анализ особенностей формирования дыхательной, пищеварительной и выделительной систем у краснопёрки на ранних стадиях развития при естественном воспроизводстве в современных условиях. Изучали особенности организации жабр, органов пищеварительной и выделительной систем у личинок и мальков красноперки. В процессе исследования установлено, что в личиночный период происходит интенсивное развитие органов красноперки. К началу малькового периода все внутренние органы мальков были сформированы. Во всех исследованных органах обнаружены изменения. Главными из них были микроциркуляторные расстройства. В мезонефросе развивающихся рыб выявлены расширенные внутрипочечные сосуды, мелкие кровоизлияния в межканальцевую ткань. Для жабр исследованных личинок и мальков было характерно разрастание многослойного неороговевающего эпителия филаментов однослойного респираторного эпителия ламелл. В печени отмечены нарушения трабекулярной архитектоники органа.

Summary. *Research on early ontogenesis is important for assessing the state of a population during this period. The viability of fish in early ontogenesis is determined by a complex set of biotic and abiotic parameters. The aim of this work was to analyze the features of the formation of the respiratory, digestive and excretory systems in rudd in the early stages of development during natural reproduction in modern conditions. We studied the organization of the gills, organs of the digestive and excretory systems in the larvae and fry of the rudd. During the study, it was found that in the larval period there is an intensive development of the rudd. By the beginning of the juvenile period, all the internal organs of the rudd fry were formed. In all examined organs, changes were detected. The main ones were microcirculatory disorder. In the mesonephros of developing fish, dilated intrarenal vessels, small hemorrhages in the interstitial tissue were revealed. The gills of the studied larvae and fry were characterized by the growth of a multilayer non-keratinizing epithelium of filaments of a single-layer respiratory epithelium of lamellae. Disorders of the trabecular organ architectonics are noted in the liver.*

Введение

Условия окружающей среды влияют на особенности индивидуального развития рыб и их жизнеспособности – в первую очередь, на начальном этапе онтогенеза [10]. Нарушение естественной сопряженности термического и водного режимов водоемов дельты после зарегулирования Волги оказало значительное воздействие: снизились максимальные уровни, возросли скорости подъема и спада волны паводка, сократились периоды обводнения полойних нерестилищ и время стояния высоких уровней в дельте, что, естественно, сказалось на состоянии развития и поведении рыб. Указанные факты привели к потери существительной доли нерестилищ полупроходных и туводных рыб, в том числе и красноперки. В условиях изменившегося гидрологического режима в низовьях дельты Волги произошли существительные изменения в миграционной активности производителей. В связи с этим возникла необходимость изучения особенности развития жизненно важных органов красноперки (Scardinius erythrophthalmus (L., 1758)) на ранних стадиях онтогенеза [2, 12].

Знания специфики развития организма позволяют оценить условия среды, необходимой для дальнейшего существования и роста рыб, осуществлять биологический контроль за их развитием в природных условиях, а также влиять на эколого-морфологические особенности различных систем органов на разных этапах развития. Исследования раннего онтогенеза важны для оценки состояния популяции в этот период. Жизнеспособность рыб в раннем онтогенезе определяется сложным комплексом биотических и абиотических параметров [4]. Особенности морфологической изменчивости личинок краснопёрки, наблюдающиеся в процессе роста, изучены недостаточно, в связи с чем, целью данной работы явился анализ особенностей формирования дыхательной, пищеварительной и выделительной систем у краснопёрки на ранних стадиях развития. Относится к классу Лучеперые (*Actinopterygii*) рыбы, отряд Карпообразные (*Cypriniformes*), семейство Карповые (*Cyprinidae*), род Красноперки (*Scardinius*).

Род Красноперки (*Scardinius*) содержит единственный вид – Красноперка [7]. Рыба распространена в южных европейских реках, встречается в дельтах Волги, Урала, Терека, Куры. Многочисленная рыба, промысловое значение возросло в последние годы в связи с сокращением уловов более ценных видов.

В современной литературе встречается незначительное количество работ, посвященных развитию и формированию органов у красноперки в онтогенезе, хотя о биологии, питании рыбы имеется достаточное количество работ [13]. Целью работы явился анализ формирования основных систем красноперки в раннем онтогенезе при естественном воспроизводстве в современных условиях.

Материалы и методы

Сбор ихтиологического материала осуществлялся в мае-июне на реке Волге. Анализ состояния тканей и органов личинок и мальков красноперки проводился в лаборатории кафедры гидробиологии и общей экологии Астраханского государственного технического университета. В работе использован комплекс методов. Массу и общую длину личинок и мальков красноперки определяли по общепринятым в ихтиологии методикам. Выловленных личинок и мальков фиксировали в 12-%-ном растворе нейтрального формалина. Серии срезов готовили по общепринятым в гистологии методикам [3]. Изучали особенности организации жабр, органов пищеварительной и выделительной систем у личинок и мальков красноперки. Всего просмотрено и изучено 300 гистологических срезов. Полученные препараты изучали с помощью микроскопа Olympus BH-2. Микрофотосъемка производилась при помощи фотонасадки Sony DSC–W7.

Оценку степени патологических изменений в органах и тканях осуществляли в соответствии с методикой [9]. Степень ранжировки: I балл – Реакция организма, не связанная с его повреждением; II балла – Легкие повреждения. Слабая гиперемия сосудов, отеки; III балла – Повреждения средней тяжести. Гиперемия сосудов, периваскулярные и перицеллюлярные отеки, очаговые кровоизлияния; IV балла – Тяжелые повреждения.

Множественные очаговые кровоизлияния, значительные отеки, дистрофия, некроз до 30 % тканей; V баллов – Симптомы летального отравления.

Результаты и их обсуждение

Жабры рыб являются основным органом дыхания рыб, которые обеспечивают газообмен организма с окружающей средой. Кроме своей основной функции через жабры рыб выделяются вещества, образующиеся в результате обмена веществ, кроме этого они участвуют и в водно-солевом обмене [6].

У предличинок красноперки жаберные дуги к 3 суткам представляли собой длинные хрящевые полоски, сопровождаемые кровеносным сосудом, окруженные молодой соединительной тканью, на которых имелись возвышения – формирующиеся филаменты, покрытые многослойным неороговевающим эпителием, имевшим 2–3 ряда эпителиальных клеток (рисунок 1).

К 9 дню на филаментах стали заметны тонкие, короткие, пальцевидные выпячивания – ламеллы, покрытые кубическим эпителием. Жаберные дуги, к этой стадии развития напоминали щетки: по 7 филаментов с каждой стороны жаберной дуги, на них 10 –12 коротких ламелл. Жаберная и ротовая полости были выстланы многослойным плоским неороговевающим эпителием.

Жабры. Изменения в жаберном аппарате имели место у всех исследованных рыб (рисунок 2). В жабрах отмечены микроциркуляторные расстройства: сосуды жаберных дуг, филламентов, ламелл были резко расширены, плотно заполнены форменными элементами крови, в основном, эритроцитами. Гиалиновый хрящ жаберных дуг и филаментов у мальков красноперки на этих стадиях развития интенсивно развивался: происходил хондрогенез, основное аморфное вещество в нем отсутствовало. Гиалиновые пластинки внутри дуг и филаментов были покрыты тонкими соединительнотканными надхрящницами. Следует указать на то, что филаменты первых жаберных дуг были длиннее двух других. Причем, количество ламелл на них было разными: на первых 30–32, на 2–х последних – 25–26. Первые 2–3 пары ламелл были полностью погружены в многослойный неороговевающий эпителий, покрывающий филаменты, образуя небольшие «шапочки» на верхушках филаментов. Многие из ламелл имели на верхушках разрастания респираторного эпителия, в связи с чем происходили разрастания респираторного эпителия соседних ламелл. Баллы патологических нарушений в жабрах мальков красноперки были равны 2,6.

В зависимости от типа питания пищеварительный тракт рыб имеет свои особенности строения. У карповых рыб, представителем которых является красноперка, пищеварительная система состоит из рта, ротовой полости, глотки, пищевода и кишечника. В пищеварении также участвуют печень и поджелудочная железа.

К третьим суткам развития предличинок красноперки длинный, трубкообразный зачаток желудочно-кишечного тракта разделился на 2 самостоятельных органа: на относительно короткий пищевод и длинный кишечник. Анус к этому времени (3 сутки) был сформирован. У верхнего и нижнего отверстий пищевода имелись заметные суждения. Слизистая пищевода была выстлана цилиндрическим эпителием, собрана в продольные складки. Верхний отдел кишечника был расширен, по сравнению с его остальными отделами. Слизистая кишки на 3 сутки имела небольшие волнообразные возвышения, к 9 суткам появились кишечные ворсинки, разной длины и толщины. В печени на 3 сутки невозможно было видеть трабекулярную структуру, так как клетки были небольшими, выглядели округлыми. К 9 суткам в печени была отмечена тракубелярная архитектоника. По стенке кишки определялась тонкая полоска поджелудочный железы. К 9 дню желточный мешок полностью рассасывался, и личинки переходили на экзогенное питание.

К 12 суткам в печени отмечены следующие изменения: синусоидые капилляры были резко расширены, в паренхиме имелись мелкие кровоизлияния и отдельные мелкие некротические участки.

Печень. Трабекулярная архитектоника четко не выявлялась, по-видимому, из-за оте-

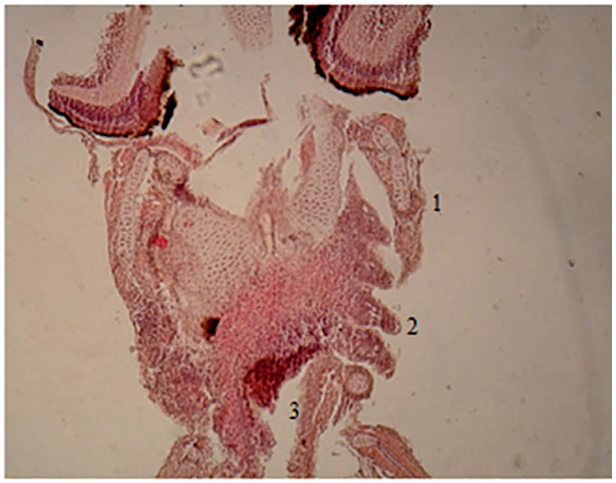

Рис. 1. Фрагмент жаберной полости личинки красноперки. х 40. Гематоксилин – эозин: 1 – жаберная крышка; 2 – жаберные дуги; 3 – пищевод.

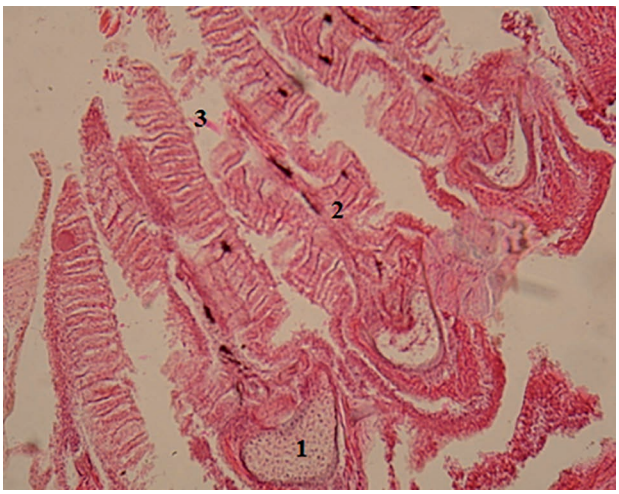

Рис. 2. Фрагменты жабр мальков красноперки. х 100. Гематоксилин – эозин. 1 – хрящевая пластинка жаберной дуги. 2 – многослойный неороговевающий эпителий филамента. 3 – респираторный эпителий ламелл.

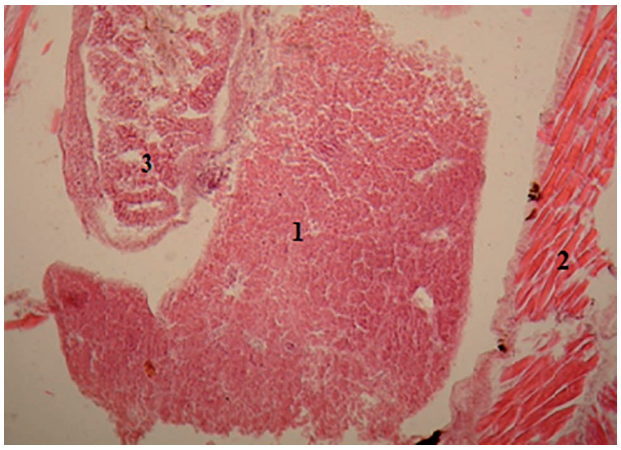

Рис. 3. Фрагмент печени малька красноперки. х 100. Гематоксилин – эозин. 1– печень. 2 – скелетные мышцы. 3 – фрагмент кишечника.

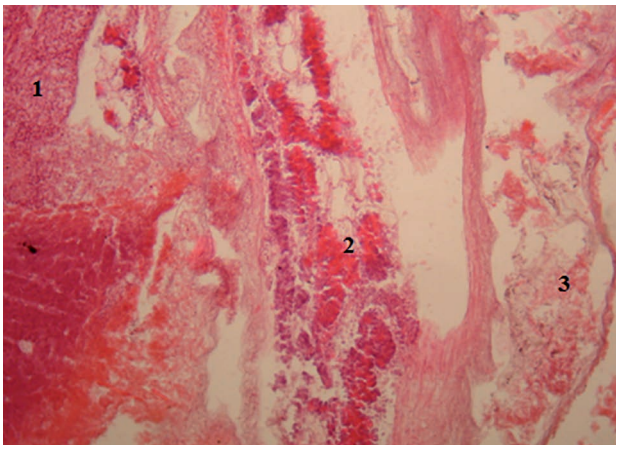

Рис. 4. Фрагмент внутренних органов красноперки. х 100. Гематоксилин – эозин. 1 – печень. 2 – поджелудочная железа. 3 – кишечник.

ка ткани органа. В цитоплазме гепатоцитов была едва заметная мелкая зернистость, ядра почти не контурировались. В паренхиме органа наблюдались мелкие кровоизлияния и много мелких гранул гемосидернина (рисунок 3). Все эти явления сопровождались сосудистыми расстройствами: резким неравномерным расширением капилляров, стазом эритроцитов. Эти изменения можно оценить в 2,6 балла.

Поджелудочная железа. Вдоль стенки кишечника опускалась относительно тонкая полоска поджелудочной железы из плотно расположенных ацинусов (рисунок 4). Отдельные участки железы были отдельны друг от друга рыхлой волокнистой неоформленной соединительной тканью. Из-за отека тканей железы полости ацинусов не были заметны. В клетках ацинусов выделялась розовая апикальная часть, нижняя часть клеток была темно-фиолетовой, что указывало на функциональную активность экзокринной части железы. Сосуды железы были расширены. Морфофункциональные отклонения можно оценить в 2,0 балла.

Кишечник. У красноперки желудок отсутствовал, причем начальная часть кишечника была несколько шире, чем нижележащие петли кишечника.

Кишечник имел сформированные оболочки: серозную, мышечную, слизистую. Слизистая оболочка была собрана в тонкие, но длинные кишечные ворсинки, которые были выстланы каемчатым эпителием; среди каемчатых клеток имелись бокаловидные. На верхушках некоторых ворсинок наблюдались дискомплексация каемчатых клеток или их некрозы. Изменения слизистой оболочки кишечника оценены в 2,5 балла.

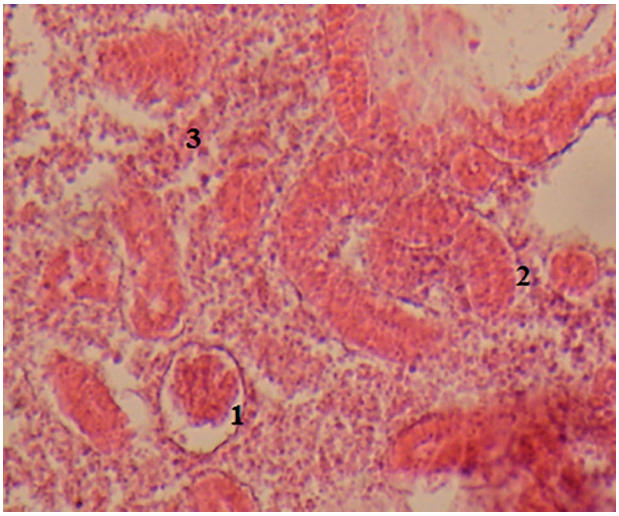

Рис. 5. Фрагмент мезонефроса красноперки. х 400. Гематоксилин – эозин. 1 – почечные тельца. 2 – извитые канальца. 3 – межканальцевая ткань.

Мочевыделительная система – группа органов, обеспечивающих образование и выделение мочи. Ведущим органом мочеобразования являются почки. Это – единственный орган мочевой системы, имеющий паренхиматозное строение [1]. Почки играют большую роль в поддержании гомеостаза, выполняя выделительную и осморегуляторную функцию. Кроме того, ретикулярная ткань почек принимает участие в гемопоэзе [10, 11]. В связи с этим, морфологические и функциональные нарушения в почках могут привести к дисфункции разных систем органов рыб и, как следствие, к снижению общей резистентности [5].

В конце личиночного периода развития мезонефрос представлял собой тонкие парные лентовидные образования, расположенные по бокам кишечника. С латеральных сторон от мезонефроса, имея с ним связь, располагались относительно тонкие вольфовы каналы, выстланные кубическим эпителием. В каудальном конце оба канала соединялись, образуя мочевыводящее отверстие. Извитые канальца к 3 суткам открывались в вольфов канал. В мезонефросе наблюдались относительно мелкие почечные тельца.

Величина почечных телец была вариабельной, мочевые пространства в них были относительно небольшими, полулунной или округлой формы. Петли капилляров в почечных тельцах были плотно прижаты друг к другу, то есть наблюдалась их гиперцеллюлярность. Большее количество почечных телец отмечалось в средней части мезонефроса. Межканальцевая ткань располагалась в мезонефросах неравномерно: больше её было в медиальном и латеральном отделах мезонефроса. В межканальцевой ткани были заметны мелкие кровоизлияния. Внутрипочечные сосуды были расширены, заполнены форменными элементами крови, в основном, эритроцитами. Извитые канальца, впадавшие в вольфов проток, на поперечных разрезах были выстланы в среднем 9 кубических клеток, причем этот кубический эпителий был отечен, в связи с чем полости извитых канальцев были сужены.

В течение малькового периода заметно увеличился общий объем мезонефроса; он приобрел форму треугольника, причем широкая его часть была обращена кверху.

В этой части не были обнаружены почечные тельца, хотя извитые канальца там имелись, вокруг которых находилась межканальцевая ткань. В средней трети мезонефроса находилось большое количество крупных почечных телец и извитых канальцев. Диаметры почечных телец в мальковом периоде, по сравнению с личиночным периодом, увеличились почти в два раза; увеличилось в почечных тельцах и мочевое пространство, в основном, став, в виде широкого пояса вокруг клубочка капилляров.

В каудальной трети мезонефроса отмечалось значительно меньшее количество почечных телец, которые были меньших размеров, но межканальцевой ткани в этой части почти было больше, чем в средней части органа. Величина почечных телец была вариабельной; мочевые пространства в них были относительно небольшими, полулунной и округлой формы (рисунок 5). Петли капилляров были плотно прижаты друг к другу, то есть наблюдалась их гиперцеллюлярность. Кубический эпителий извитых почечных канальцев был отечен, в связи с чем полости канальцев были сужены.

В межканальцевой ткани были заметны мелкие кровоизлияния, внутрипочечные сосуды были расширены. Обнаружены в канальцевой ткани мелкие кровоизлияния. Нарушения в мезонефросе оценены в 2,8 балла.

Отмечено, что в мальковом периоде, по сравнению с личиночным, происходил интенсивный рост тканей мезонефроса, увеличение и рост почечных телец, в основном в средней части органа. Кроме того, увеличился объем межканальцевой ткани, которая функционировала как универсальный орган кроветворения. Обнаружены некоторые патологические изменения при развитии мезонефроса: расширение внутрипочечных сосудов, мелкие кровоизлияния в межканальцевую ткань.

Заключение

В процессе исследования установлено, что в личиночный период происходит интенсивное развитие органов и систем красноперки. К началу малькового периода все внутренние органы мальков красноперки были сформированы, но в связи, по-видимому, с загрязнением волжской воды, возникли адаптивные и некоторые патологические изменениие во внутренних органах. Во всех исследованных органах обнаружены изменения. Главными из них были микроциркуляторные расстройства. В мезонефросе развивающихся рыб выявлены расширенные внутрипочечные сосуды, мелкие кровоизлияния в межканальцевую ткань. Для жабр исследованных личинок и мальков было характерно разрастание многослойного неороговевающего эпителия филаментов однослойного респираторного эпителия ламелл. В печени отмечены нарушения трабекулярной архитектоники органа.

Список литературы

1. Васильев Ю. Г. Цитология. Гистология. Эмбриология: Учебник / Ю. Г. Васильев, Е. И. Трошин, В. В. Яглов. СПб.: «Лань», 2013. С. 524–534.

2. Васильева Л. М. Влияние гидрологического режима низовьев дельты Волги на естественное воспроизводство рыб / Л. М. Васильева, К. В. Литвинов, С. А. Подоляко // Вопросы ихтиологии. 2016. Т. 56, № 5. С. 594–600.

3. Волкова О. В. Основы гистологии с гистологической техникой / О. В. Волкова, Ю. К. Елецкий. М.: Медицина, 1989. С. 142–256.

4. Гаврилова Д. А. Особенности формирования основных систем и органов у ранних личинок кефали (Lizaaurata, Risso, 1810) / Д. А. Гаврилова, М. П. Грушко // Вестник Астраханского государственного технического университета – научный журнал (рыбное хозяйство). Астрахань. Изд-во АГТУ. № 1. 2018. С. 98–106.

5. Гамбарян С. П. Миродиссекционное исследование почек осетровых рыб (*Acipenseridae*) бассейна Каспийского моря / С. П. Гамбарян // Вопросы ихтиологии. 1985. Т. 25. вып. 4. С. 647–651.

6. Жизнь животных. Энциклопедия в шести томах. Том 4. Часть первая. (Рыбы). / Общая редакция члена-корреспондента АН СССР профессора Л. А. Зенкевича. М.: Просвещение, 1971. 656 с.

7. Иванов В. П. Рыбы Каспийского моря / В. П. Иванов, Г. В. Комарова, Астрахан. гос. тех. ун-т. 2- е изд., допол. и уточн. Астрахань: Изд- во АГТУ. 2012. 256 с.

8. Кузнецов В. А. Видовой состав и численность рыб в раннем онтогенезе в низовьях Свияжского залива Куйбышевского водохранилища в 2001–2006 гг. / В. А. Кузнецов, А. Н. Ананин, Л. Р. Муртазина // Уч. зап. Казан. гос. ун-та. Сер.: Естественные науки. 2009. Т. 151. кн. 2. С. 287–296.

9. Лесников Л. А. Патолого-гистологический анализ состояния рыб при полевых и экспериментальных токсикологических исследованиях / Л. А. Лесников, И. Д. Чинарева // Методы ихтиологических исследований. Л., 1987. С. 80–81.

10. Мельникова М. С. Гистопатологические методы в оценке состояния здоровья рыб при искусственном выращивании / М. С. Мельникова // Проблемы патологии, иммунологии и охраны здоровья рыб и других гидробионтов. Расширенные материалы IV Международной конференции. Ярославль: Филигрань. 2015. С. 331–337.

11. Нгуен Тхи Хонг Ван. Особенности формирования внутренних органов мальков красноперки (Scardinius erythrophthalmus) / Нгуен Тхи Хонг Ван, В. А. Ижерская, М. П. Грушко, М. М. Хамракулыева, Н. Н. Федорова // Комплексные исследования в рыбохозяйственной отрасли. Владивосток: Дальрыбвтуз, 2018. С. 86–90.

12. Павлов Д. А. Морфологическая изменчивость в раннем онтогенезе костистых рыб / Д. А. Павлов. М.: ГЕОС, 2007. 262 с.

13. Парпура И. З. Состав и изменчивость уловов ставных неводов в северном Приморье / И. З. Парпура, Н. В. Колпаков, И. З. Барабанщиков // Вопр. рыболовства. 2003. № 3. Т. 4(15). С. 396–412.

DOI 10.24412/2074-5036-2021-1-36-41
УДК:619:616-085
Ключевые слова: верблюды, редокс-гомеостаз, витаминно-минеральный обмен, нутриентный статус, кальций, фосфор, α-токоферол, цинк.
Key words: camels, redox homeostasis, vitamin and mineral metabolism, nutritional status, calcium, phosphorus, α-tocopherol, zinc.

Бабкина Т. Н., Ушакова Т. М.

КОРРЕЛЯЦИЯ УРОВНЯ РЕДОКС-ГОМЕОСТАЗА И НУТРИТИВНОГО СТАТУСА У ВЕРБЛЮДОВ ПРИ ПАТОЛОГИИ ВИТАМИННО-МИНЕРАЛЬНОГО ОБМЕНА

CORRELATION OF THE LEVEL OF REDOX HOMEOSTASIS AND NUTRITIONAL STATUS IN CAMELS WITH PATHOLOGY OF VITAMIN AND MINERAL METABOLISM

ФГБОУ ВО «Донской государственный аграрный университет»
Адрес: 346493, Россия, Ростовская обл., Октябрьский р-он, п. Персиановский, ул. Кривошлыкова, д. 24.
Don State Agrarian University
Address: 346493, Russia, Rostov Region, Oktyabrsky District, village Persianovsky, Krivoshlykova street, house 24.

Бабкина Татьяна Николаевна, кандидат ветеринарных наук, доцент, доцент кафедры терапии и пропедевтики. E-mail: babkina.55@list.ru
Babkina Tatyana Nikolaevna, PhD of Veterinary Sciences, Associate Professor, Associate Professor of the Department of Therapy and Propedeutics. E-mail: babkina.55@list.ru
Ушакова Татьяна Михайловна, кандидат ветеринарных наук, доцент, заведующая кафедрой терапии и пропедевтики. E-mail: tanja_0802@mail.ru
Ushakova Tatyana Mikhailovna, PhD of Veterinary Sciences, Associate Professor, Head of the Department of Therapy and Propedeutics. E-mail: tanja_0802@mail.ru

Аннотация. Метаболическое единство редокс-гомеостаза и нутритивного статуса верблюдов обусловливает вовлечение в патологический процесс при субклиническом расстройстве витаминно-минерального обмена не только компонентов остеохондральной, но и гепаторенальной системы вследствие развития оксидативного стресса на фоне дисбаланса экзогенных антиоксидантов и основных эссенциальных микроэлементов и макроэлементов. В результате проведенных биохимических исследований крови больных верблюдов было установлено нарушение метаболической активности печени, проявляющееся повышением каталитической активности ферментов сыворотки крови (ALT – 31,10±2,17 U/l; AST – 240,60±24,20 U/l; LDH – 1080,96±56,20U/l; γ-глутамилтрансфераза – 39,81±2,17U/l; щелочная фосфатаза – 161,70±7,15 U/l), на фоне снижения экзогенного и эндогенного антиоксидантного потенциала организма (β-каротин – 0,83±0,06 μmol/l; ретинол – 20,12±0,58 μmol/l; α-токоферол – 19,06±0,10 μmol/l; аскорбиновая кислота – 87,40±12,21μmol/l; Zn – 78,19±1,81 μmol/l), выступающего ведущим патогенетическим аспектом морфофункциональных расстройств гепатоцитов при патологии витаминно-минерального обмена. Морфофункциональная взаимосвязь печени и почек послужила причиной развития у больных животных расстройства азотистого метаболизма (креатинин – 156,40±30,66 mmol/l). Кроме того, было выявлено нарушение фракционного состава белка (альбумины – 36,4±4,25 g/l), дефицитэссенциальных микроэлементов (Mg – 1,00±0,03 μmol/l; Fe – 18,93±1,03 μmol/l; Cu – 19,80±0,91 μmol/l; Zn – 78,19±1,81 μmol/l) на фоне нарушения гомеостатических процессов кальций-фосфорного обмена (Ca общий – 2,34±0,03 mmol/l; P неорганический – 1,54±0,05 mmol/l).

Summary. *The metabolic unity of the redox homeostasis and nutritional status of camels determines the involvement of not only the components of the osteochondral system, but also the hepatorenal system in the pathological process in case of subclinic disorder of the vitamin-mineral metabolism due to the development of oxidative stress against the background of an imbalance of exogenous antioxidants and basic essential microelements and microelements. As a result of the biochemical studies of the blood of sick camels, a violation of the metabolic activity of the liver was found, manifested by an increase in the catalytic activity of blood serum enzymes (ALT – 31.10±2.17 U/l; AST – 240.60±24.20 U/l; LDH – 1080.96±56.20 U/l; γ-glutamyltransferase – 39.81±2.17 U/l; alkaline phosphatase – 161.70±7.15 U/l), against the background of a decrease in exogenous and endogenous antioxidant potential organism (β-carotene – 0.83±0.06 μmol/l; retinol – 20.12±0.58 μmol/l; α-tocopherol – 19.06±0.10 μmol/l; ascorbic acid – 87.40±12.21 μmol/l; Zn – 78.19±1.81 μmol/l), which is the leading pathogenetic aspect of morphofunctional disorders of hepatocytes in the pathology of vitamin and mineral metabolism. The morphofunctional relationship of the liver and kidneys caused the development of a disorder of nitrogen metabolism in sick animals (creatinine – 156.40±30.66 mmol/l). In addition, a violation of the fractional composition of the protein (albumin – 36.4±4.25 g/l), a deficiency of essential trace elements (Mg – 1.00±0.03 μmol/l; Fe – 18.93±1.03 μmol/l; Cu – 19.80±0.91 μmol/l; Zn – 78.19±1.81 μmol/l) against the background of impaired homeostatic processes of calcium-phosphorus metabolism (total Ca – 2.34±0.03 mmol/l; P inorganic – 1.54±0.05 mmol/l).*

Введение

Современное высокотехнологичное животноводство, в частности верблюдоводство, предполагает нарушение технологии содержания животных, что наряду с нарушением кормления и воздействием на организм многочисленных антропогенных и стресс-факторов, выступает одной из ведущих причин нарушения сложившихся механизмов взаимодействия между животными и окружающей средой, что и приводит к изменению уровня метаболических процессов и редокс-гомеостаза в организме верблюдов [2, 4, 9].

Важнейшим показателем биохимических преобразований в организме в условиях определенных геохимических провинций регионов является нутритивный статус организма животных. Обеспеченность почвы и растений минеральными веществами и витаминами, коррелирующая с характером нутритивного статуса организма животных, который отражает усвоение питательных субстратов с учётом их взаимодействий, является важнейшим показателем биохимических преобразований в организме верблюдов в определенных условиях биогеохимических провинций республики Калмыкия [3, 4, 7, 10]. В последние годы все большее внимание уделяется вопросам изучения окислительного метаболизма, расстройство которого лежит в основе патогенеза более чем сотни патологических состояний организма человека и животных, причем оксидативный стресс трактуется современной наукой как синдром основного заболевания [8].

До настоящего времени нет четко отработанных методологических подходов к диагностике нарушений витаминно-минерального обмена у верблюдов, а информативность большинства применяющихся клинико-лабораторных методов значима только при клинически выраженном развитии патологического процесса [1, 5, 6, 9]. Можно сказать, что вопросы ранней диагностики расстройств витаминно-минерального обмена у верблюдов до сих пор остаются открытыми, поскольку только лишь показатель уровня витаминной и минеральной обеспеченности крови не всегда достоверно и стабильно отражает сложный характер преобразований, а в последующей корреляции питательных субстратов в организме животного.

Следовательно, разработка выверенного диагностического алгоритма субклинических нарушений витаминно-минерального обмена у верблюдов с учётом корреляции уровня редокс-гомеостаза и нутритивного статуса является актуальным направлением в условиях современной высокотехнологичной и быстро развивающейся ветеринарной медицины.

Цель исследований – изучить характер корреляции уровня редокс-гомеостаза и нутритивного статуса у верблюдов при патологии витаминно-минерального обмена. Для реализации намеченной цели были поставлены следующие задачи: изучить уровень метаболической активности крови у верблюдов при патологии витаминно-минерального обмена; определить нутриентный статус крови верблюдов при патологии витаминно-минерального обмена.

Материалы и методы

Научные исследования выполнялись на кафедре терапии и пропедевтики ФГБОУ ВО «Донской государственный аграрный университет», производственные испытания проводились в ООО «Соньн» (Яшкульский район республики Калмыкия).

В ходе эксперимента была сформирована опытная группа животных с признаками нарушения витаминно-минерального обмена, контролем служили клинически здоровые верблюды, в каждой группе было по 20 голов взрослых верблюдов в возрасте 5–6-ти лет и массой тела до 590±30 кг. Группы были сформированы по принципу пар аналогов. Диагноз ставили на основании анамнеза, результатов клинического обследования, лабораторных исследований крови. Уровень метаболических расстройств у больных животных изучали при помощи биохимического анализатора BioChemAnalette. При этом уровень общего белка сыворотки крови определяли с помощью биуретовой реакции, альбуминов – с использованием бромкрезол-пурпурного, глюкозы – глюкозо-оксидазным методом, билирубина общего – по методу Ендрассика-Грофа, креатинина – по методу

Яффе в щелочной среде, мочевины – по реакции с диацетилмоноаксиомом в сильно окисленной среде в присутствии тиосемикарбазида и ионов трёхвалентного железа, холестерина – ферментативным методом, аланинаминотрансферазы (ALT) – по методу Райтмана-Френкеля, аспартатаминотрансферазы (AST) – по методу Генри, щелочной фосфатазы (ALP) – по гидролизу глицерина, мочевой кислоты – по методу Мюллера и Зейферта, триглицеридов – ферментативным триггерным методом, лактатдегидрогеназы (LDH) – кинетическим лактат-пируватным методом, амилазы – кинетическим методом, креатинкиназы – УФ-кинетическим тестом, γ-глутамилтрансферазы (GGT) – методом Шаш. Значение Са общего определяли при помощи непрямой потенциометрии, Р неорганического – с фосфомолибдатом, Mg – с кальмагитом, Fe – с феррозином, уровень хлоридов определяли при помощи анализатора электролитов крови АЭК-01, количественный показатель меди, цинка устанавливали на полуавтоматическом биохимическом анализаторе BA-88A, β-каротина, ретинола, α-токоферола и аскорбиновой кислоты – при помощи высокоэффективной жидкостной хроматографии.

Обработку результатов исследований проводили методом вариационной статистики с использованием интегрированной системы для комплексного статистического анализа и обработки данных в системе WindowsSTATISTICA, с использованием критерия Стьюдента по правилам вариационной статистики.

Результаты исследований

Клинический статус верблюдов опытной группы характеризовался наличием признаков субклиничекого расстройства витаминно-минерального обмена. Аппетит сохранён. Волосяной покров был тусклый, эластичность кожи сохранена, конъюнктива и слизистые оболочки ротовой полости – бледно-розовые. У животных отмечалась средняя степень упитанности, температура тела составляла 39,2±0,40 °С, частота сердечных сокращений – 55,2±1,3 уд./мин, количество дыхательных движений – 15,63±1,13 дых. дв./мин.

В результате проведённых биохимических исследований крови верблюдов при патологии витаминно-минерального обмена было выявлено расстройство азотистого метаболизма, что проявлялось увеличением уровня креатинина на 30,4 % по сравнению с показателем клинически здоровых вер-

Таблица 1

Уровень метаболической активности крови у верблюдов при патологии витаминно-минерального обмена (X±Sx)

Показатели	Группа животных	
	Опытная (n = 20)	Контрольная (n = 20)
Мочевина, mmol/l	5,78±0,66	5,65±0,41
Креатинин, mmol/l	156,40±30,66	119,90±1,73
Мочевая кислота, μmol/l	94,10±19,26	86,90±13,51
Триглицериды, μmol/l	0,40±0,10	0,50±0,15
Холестерин, mmol/l	1,80±0,20	1,72±0,20
Билирубин общий, μmol/l	3,80±0,27***	1,43±0,24
Щелочная фосфатаза, U/l	161,70±7,15**	131,70±7,03
АЛТ, U/l	31,10±2,17***	16,40±1,26
АСТ, U/l	240,60±24,20***	139,80±12,40
ЛДГ, U/l	1080,96±56,20**	860,30±39,60
Амилаза, U/l	1101,95±32,60***	780,53±16,30
γ-глутамилтрансфераза, U/l	39,81±2,17***	21,10±1,40

Примечание: * – P< 0,05; ** – P< 0,01; *** – P< 0,001 в сравнении с показателем контрольной группы.

блюдов и составляло 156,40±30,66 mmol/l (табл. 1), и указывало на расстройство процессов почечной фильтрации в организме больных животных. Уровень мочевины и мочевой кислоты в крови верблюдов не имели достоверных изменений (табл. 1).

У животных опытной группы регистрировалось расстройство пигментного обмена, что сопровождалось достоверным увеличением уровня общего билирубина до 3,80±0,27 µmol/l, превышая показатель животных контрольной группы на 165,7 %. Достоверных изменений жирового обмена у верблюдов при нарушении витаминно-минерального обмена не было установлено.

Активация процессов перекисного окисления липидов на фоне угнетения адаптационных реакций системы антиоксидантной защиты организма животных при нарушении витаминно-минерального обмена привела к выходу в кровь ферментов цитозоля: ALT, AST, LDH, γ-глутамилтрансфераза и фермента билиарного полюса мембран гепатоцитов – щелочной фосфатазы, что проявлялось повышением уровня ALT (31,10±2,17 U/l), AST (240,60±24,20 U/l), LDH (1080,96±56,20 U/l), γ-глутамилтрансферазы (39,81±2,17 U/l) и щелочной фосфатазы (161,70±7,15 U/l). При этом уровень ALT был выше показателя клинически здоровых верблюдов на 89,6 %, AST – на 71,1 %, LDH – на 25,6 %, GGT – на 88,7 %, ALP – на 22,8 % соответственно. Одновременное увеличение активности ALT, AST, щелочной фосфатазы и амилазы (1101,95±32,60 U/l) на фоне повышение уровня общего билирубина свидетельствовало о развитии холестатических процессов и поражении клеток поджелудочной железы. Кроме того, нарастание ацидоза (щелочная фосфатаза – 161,70±7,15 U/l) в организме больных верблюдов было обусловлено развитием гипофосфатемии (P неорганический – 2,34±0,03 mmol/l) вследствие нарушения витаминно-минерального обмена (табл. 2).

Все эти изменения указывали на повреждение фосфолипидных структур гепатоцитов вследствие развития оксидативного стресса на фоне расстройств витаминно-минерального обмена у верблюдов. Кроме того, высокий уровень γ-глутамилтрансферазы свидетельствовал о расстройстве обмена аминокислот в организме больных верблюдов вследствие нарушения протеинсинтетической функции печени (альбумины – 36,4±4,25 g/l), что подтверждалось нарушением фракционного состава белков крови (табл. 2).

Нутриентный статус крови верблюдов при нарушении витаминно-минерального

Таблица 2

Нутриентный статус крови верблюдов при патологии витаминно-минерального обмена (X±Sx)

Показатели	Группа животных	
	Опытная (n = 20)	Контрольная (n = 20)
Общий белок, g/l	66,4±9,25	64,25±0,87
Альбумины, g/l	36,4±4,25	40,1±2,05
Глюкоза, mmol/l	4,35±0,40	4,50±0,21
β-каротин, µmol/l	0,83±0,06***	1,73±0,03
Ретинол, µmol/l	20,12±0,58***	37,40±2,60
α-токоферол, µmol/l	19,06±0,10***	69,30±1,79
Аскорбиновая кислота, µmol/l	87,40±12,21	113,80±24,50
Ca общий,mmol/l	2,34±0,03***	2,73±0,02
P неорганический,mmol/l	1,54±0,05***	2,03±0,04
Mg,mmol/l	1,00±0,03***	1,59±0,02
Fe,µmol/l	18,93±1,03**	23,05±0,90
Cu,µmol/l	19,80±0,91**	24,71±1,08
Zn,µmol/l	78,19±1,81***	91,50±1,50
Хлориды, mmol/l	105,93±23,56	102,69±15,89

Примечание: * – P< 0,05; ** – P< 0,01; *** – P< 0,001 в сравнении с показателем контрольной группы.

обмена характеризовался незначительным нарушением белкового обмена (альбумины – 36,4±4,25 g/l), при этом отклонение фракционного состава белков составляло 9,2 % по сравнению с количественным показателем альбуминовой фракции белка у здоровых животных (табл. 2). Достоверных изменений процесса гликогенеза не наблюдалось у животных опытной группы.

Уровень витаминной обеспеченности организма верблюдов при патологии витаминно-минерального обмена характеризовался снижением количественного показателя β-каротина (0,83±0,06 μmol/l) на 52,0 % по сравнению с его уровнем у здоровых животных. Так же отмечалось снижение уровня ретинола до 20,12±0,58 μmol/l, α-токоферола – до 19,06±0,10 μmol/l и аскорбиновой кислоты – до 87,40±12,21 μmol/l. Все эти изменения указывали на снижение антиоксидантного потенциала организма больных верблюдов, поскольку важнейшими экзогенными антиоксидантами организма, защищающими фосфолипидные структуры клеточных мембран и ядра, являются β-каротин, ретинол, α-токоферол и аскорбиновая кислота. Кроме того, низкий уровень цинка (78,19±1,81 μmol/l) в крови животных опытной группы усугублял течение патологического процесса, вследствие нарушения синтеза супероксиддисмутазы, и развития оксидативного стресса, а также его дефицит привёл к расстройству всасывания и обмена кальция (2,34±0,03 mmol/l) и фосфора (1,54±0,05 mmol/l), что выступает одной из причин расстройства ремоделирования костной ткани при патологии витаминно-минерального обмена, а именно нарушения кальций-фосфорного отношения.

Минералограмма крови верблюдов опытной группы характеризовалась развитием гипокальцемии (Ca общий – 2,34±0,03 mmol/l), гипофосфатемии (P неорганический – 1,54±0,05 mmol/l), при этом дефицит общего кальция составлял 14,3 % по сравнению с показателем здоровых животных, а неорганического фосфора – 24,1 %. Гомеостатические сдвиги в фосфорно-кальциевом обмене в организме верблюдов способствовали снижению интенсивности окислительных процессов, накоплению недоокисленных продуктов межуточного обмена в тканях и нарастанию ацидоза, что привело к усилению процессов разрастания остеоидной ткани.

Уровень эссенциальных микроэлементов характеризовался выраженным снижением количественного показателя магния (1,00±0,03 μmol/l), железа (18,93±1,03 μmol/l), меди (19,80±0,91 μmol/l) и цинка (78,19±1,81 μmol/l) на фоне референсных величин хлоридов (105,93±23,56 μmol/l) (табл. 2). При этом дефицит магния составлял 37,1 % по сравнению с показателем клинически здоровых животных, железа – 17,9%, меди – 19,9 %, цинка – 14,5 % соответственно. Кроме того, алиментарный дефицит основных питательных субстратов является способствующим фактором развития вторичного иммунодепрессивного состояния у верблюдов при патологии витаминно-минерального обмена, и как следствие вызывает снижение неспецифической резистентности организма, что повышает восприимчивость организма животных к заболеваниям бактериальной и вирусной этиологии.

Обсуждение результатов

Таким образом, при патологии витаминно-минерального обмена у верблюдов ведущим пусковым механизмом расстройства редокс-гомеостаза выступает алиментарный дефицит основных экзогенных антиоксидантов (β-каротин, ретинол, α-токоферол, аскорбиновая кислота, Zn), приводящий к активации процессов перекисного окисления липидов в структурах гепаторенальной системы, что сопровождается расстройством каталитической активности ферментов сыворотки крови у больных животных и нарушением азотистого метаболизма. Кроме того, дефицит эссенциальных микроэлементов на фоне алиментарного дефицита макроэлементов способствует развитию метаболических нарушений процессов ремоделирования костной ткани и вовлечению в патологический процесс иммунной системы, вызывая развитие вторичных иммунодепрессивных состояний.

Заключение

Как показали проведенные исследования, прослеживается прямая корреляция между уровнем редокс-гомеостаза и нутритивным статусом у верблюдов при патологии витаминно-минерального обмена, что появляется нарушением метаболической активности

печени, повышением каталитической активности ферментов сыворотки крови на фоне снижения экзогенного и эндогенного антиоксидантного потенциала организма, а также расстройством азотистого обмена, нарушением фракционного состава белка, дефицитом эссенциальных микроэлементов и расстройством гомеостатических процессов кальций-фосфорного обмена.

Список литературы

1. Бабкина Т. Н. Уровень ферментов и витаминов в крови верблюдов / Т. Н. Бабкина, А. Г. Табацкая // Современные технологии сельскохозяйственного производства и приоритетные направления развития аграрной науки. Персиановский, 2014. С. 124–126.

2. Бабкина Т. Н. Взаимосвязь кормления и биохимических показателей в крови верблюдов / Т. Н. Бабкина, А. Г. Табацкая // Материалы международной научно-практической конференции «Актуальные проблемы и методические подходы к лечению и профилактике болезней животных»: Донской ГАУ, Персиановский. 2015. С. 9–13.

3. Болаев Б. К. Оптимизация кальциевого питания растущих верблюдиц калмыцких бактрианов: автореф. дис. … канд. сельскохозяйственных наук: 06.02.02. / Б. К. Болаев. Элиста, 2000. 25 с.

4. Виноградов А. П. Биогеохимические провинции и их роль в органической эволюции / А. П. Виноградов // Геохимия. 1963. № 3. С. 45–47.

5. Захаркина Н. И. Физиолого-биохимические параметры крови астраханского верблюда / Н. И. Захаркина, Д. В. Воробьев // Биологические исследования. 2009. № 2. С. 99–103.

6. Мартусевич А. К. Оксидативный стресс и его роль в формировании дизадаптации и патологии / А. К. Мартусевич, К. А. Карузин // Биорадикалы и антиоксиданты. 2015. Т. 2. № 2. С. 42–53.

7. Омбаев А. М. Рекомендации по совершенствованию технологии ведения продуктивного верблюдоводства / А. М. Омбаев, Б. С. Турумбетов, А. А. Баймуканов, М. Т. Тоханов, Шымкент: Жебе. 2009. 24 с.

8. Папуниди К. Х. Патология обмена веществ и пути ее коррекции / К. Х. Папуниди, А. В. Иванов, М. Г. Зухрабов // Тр. Второго съезда вет. врачей республики Татарстан. 2001. С. 192–197.

9. Ребров В. Г. Витамины, макро- и микроэлементы / В. Г. Ребров, О. А. Громова. М.: ГЭОТАР-Медиа, 2008. 960 с.

10. Сангаджиева Л. Х. Микроэлементы в ландшафтах Республики Калмыкия и биогеохимическое районирование ее территории / Л. Х. Сангаджиева, Г. М. Борликов // Эколого-географический вестник Юга России. 2001. № 3–4. С. 54–63.

Уважаемые коллеги!

Предлагаем вашему вниманию новый ДИСТАНЦИОННЫЙ курс "Работа с источниками ионизирующего излучения, ответственный за радиационную безопасность на предприятии, персонал группы «А»"!

!! Освоение данного курса необходимо для лицензирования рентгенкабинета !!

По окончании курса слушатели, прошедшие итоговое испытание, получают:

- Удостоверение о повышении квалификации «Ответственный за радиационную безопасность на предприятии», 72 часа
- Сертификат специалиста «Радиационная безопасность при работе с источниками ионизирующего излучения (персонал группы А)»

Подробнее о курсе: **http://invetbio.spb.ru/seminar_rgB.htm**
Запись: **http://invetbio.spb.ru/seminar_registracia.htm**

DOI 10.24412/2074-5036-2021-1-42-47
УДК 619:616.995.132:616-08:616-008.8:636.7
Ключевые слова: дирофиляриоз, собаки, микрофилярии, лечение, микрофилярицидная терапия, морфологические показатели крови, биохимические показатели крови
Key words: dirofilariasis, dogs, microfilariae, treatment, microfilaricidal therapy, morphological parameters of blood, biochemical parameters of blood

Тазаян А. Н., Кривко М. С., Тамбиев Т. С.

ВЛИЯНИЕ МИКРОФИЛЯРИЦИДНОЙ ТЕРАПИИ ПРИ ДИРОФИЛЯРИОЗЕ СОБАК НА МОРФОЛОГИЧЕСКИЕ И БИОХИМИЧЕСКИЕ ПОКАЗАТЕЛИ КРОВИ

THE INFLUENCE OF MICROFILARICIDAL THERAPY IN DIROFILARIASIS OF DOGS ON MORPHOLOGICAL AND BIOCHEMICAL BLOOD PARAMETERS

ФГБОУ ВО «Донской государственный аграрный университет»
Адрес: 346493, Россия, п. Персиановский, ул. Кривошлыкова, д. 24
Don State Agrarian University. Federal State Budgetary Educational Institution of Higher Education
Address: 346493, Russia, Persianovsky, Krivoshlykov st., 24

Тазаян Артур Ноярович, к. в. н., доцент, декан факультета ветеринарной медицины. E-mail: arthyr_61@mail.ru.
Tazayan Arthur Noyarovich, PhD in Veterinary Science, Associate Professor, Dean of the Faculty of Veterinary Medicine. E-mail: arthyr_61@mail.ru.
Кривко Михаил Сергеевич, к. в. н., доцент кафедры паразитологии, ветсанэкспертизы и эпизоотологии. E-mail: mihail-krivko@mail.ru.
Krivko Mikhail Sergeevich, PhD in Veterinary Science, Associate Professor of Parasitology, Veterinary and Sanitary Examination and Epizootology Dept. E-mail: mihail-krivko@mail.ru.
Тамбиев Тимур Сергеевич, к. в. н., и. о. зав. кафедрой паразитологии, ветсанэкспертизы и эпизоотологии. E-mail: tim.tambieff-earl@yandex.ru.
Tambiev Timur Sergeevich, PhD in Veterinary Science, Acting Head of Parasitology, Veterinary and Sanitary Examination and Epizootology Dept. E-mail: tim.tambieff-earl@yandex.ru.

Аннотация. Целью работы являлось изучение влияния микрофилярицидной терапии при дирофиляриозе собак на морфологические и биохимические показатели крови. Установлено, что при данном заболевании отмечается развитие умеренной анемии, что выражается снижением количества эритроцитов и гемоглобина. Вместе с этим отмечается увеличение скорости оседания эритроцитов, уровня лейкоцитов и эозинофилов на фоне лимфопении. Биохимические показатели крови больных собак в целом носят неспецифический характер и отображают вторичные изменения в организме и характеризуются незначительным повышением ферментов печени. Все применяемые нами препараты обладают пролонгированным действием на микрофилярии, однако препарат «Стронгхолд» показал 100 %-ный эффект уже на 30 день после начала лечения, в сравнении с препаратами «Диронет» и «Мильбемакс», у которых данный эффект развился только к 45 дню. Морфологические и биохимические показатели крови у собак, которым применяли препарат «Стронгхолд», на 30 день курса терапии соответствовали таковым у клинически здоровых животных. У собак других опытных групп данные показатели также соответствовали физиологической норме, за исключением уровня мочевины и креатинина, что является следствием повреждающего действия токсинов гельминтов, образующихся в результате болезни иммунных комплексов, а также большей токсичности препаратов «Диронет» и «Мильбемакс».

Summary. *The purpose of the work was to study the effect of microfilariae therapy of dirofilariasis of dogs on morphological and biochemical blood parameters. It was found that with this disease the development of moderate anemia is noted, which is expressed by a decrease in the number of erythrocytes and hemoglobin. Together with that, there is an increase in the erythrocyte sedimentation rate, the level of leukocytes and eosinophils against the background of lymphopenia. The biochemical parameters of the blood of sick dogs are generally non-specific character and reflect secondary changes in the organism and are characterized by a slight increase in liver enzymes. All the drugs we use have a prolonged effect on microfilariae, however, "Stronghold" showed a 100 % effect as early as 30 days after the start of treatment, in comparison with "Dironet" and "Milbemax", in which this effect developed only by the 45th day. Morphological and biochemical parameters of blood in dogs receiving "Stronghold" on the 30th day of the course of therapy were the same as in clinically healthy animals. In dogs of other experimental groups, these indicators also corresponded to the physiological norm, with the exception of the level of urea and creatinine, which is a consequence of the damaging effect of helminth toxins formed as a result of the disease of immune complexes, as well as the greater toxicity of the drugs "Dironet" and "Milbemax".*

Введение

Рост заболеваемости дирофиляриозом среди собак является актуальной проблемой для ветеринарной науки и практики. По отчетным данным ветеринарных служб краев, областей и республик юга России, дирофиляриоз занимает лидирующее место в сравнительном анализе этиологической структуры заболеваемости собак заразными болезнями. Данное заболевание наносит существенный ущерб как владельцам мелких домашних животных, так и служебному собаководству [1, 3, 9].

В последние годы отмечена тенденция к расширению границ распространения данной инвазии. Ее регистрируют не только в южных и восточных районах России, но и в средней полосе. Распространение возбудителя дирофиляриоза в европейской части России является следствием отсутствия своевременной дегельминтизации зараженных животных, повсеместного распространения комаров, высокой степени пораженности дефинитивных и промежуточных хозяев. Значительную роль в распространении и поддержании очагов дирофиляриоза оказывают служебные собаки силовых структур. Они являются важным источником распространения инвазии на различных территориях в связи с частой сменой мест их службы и перемещением по всей территории России [6–8].

Проблема распространения дирофиляриоза также связана с несвоевременной диагностикой из-за длительного латентного периода заболевания (до 5 лет), в течение которого в крови циркулируют личинки дирофилярий, и отсутствия выраженных клинических признаков болезни при малой интенсивности инвазии [2, 7].

В настоящее время ареал дирофиляриоза охватывает территорию 53 субъектов РФ с тёплым и влажным климатом. Наиболее часто заболевание регистрируется на Северном Кавказе, в Крыму, Астраханской, Волгоградской, Ростовской и Саратовской областях, Краснодарском крае, на Ставрополье, Дальнем Востоке – в Амурской области, Хабаровском и Приморском краях, на Сахалине [3, 6, 10].

Учитывая отсутствие препаратов, эффективных против взрослых дирофилярий, стратегия борьбы с дирофиляриозом собак направлена на применение микрофилярицидов. Однако, у отдельных животных после их применения в лечебных дозах проявляется анафилактическая реакция, особенно у собак мелких пород и при высокой микродирофиляриемии. Поэтому поиск оптимальных микрофилярицидных препаратов является весьма актуальным для ветеринарной практики [4].

Целью наших исследований являлось определение эффективности различных антигельминтных препаратов при микрофилярицидной терапии собак, больных дирофиляриозом.

Материалы и методы

Работа выполнялась на кафедре паразитологии, ветсанэкспертизы и эпизоотологии ФГБОУ ВО «Донской государственный аграрный университет» и в ряде ветеринарных клиник г. Ростова-на-Дону. Путем микроскопии свежей капли крови было выявлено 30 инвазированых собак. Из них при помощи метода количественного обнаружения микрофилярий в сыворотке крови, были отобраны 15 животных, возрастом от трех до шести лет, с приблизительно одинаковой степенью инвазии (у всех собак отмечалась быстрая утомляемость, вялость, одышка, кашель, бледность слизистых оболочек, нарушение сердечного ритма). Для установления сравнительной эффективности различных препаратов были сформированы 4 группы животных (три опытные и одна контрольная) по 5 голов в каждой. Контролем служили клинически здоровые животные.

За две недели до предполагаемой микрофилярицидной терапии животным опытных групп была назначена поддерживающая терапия («Гепатовет», «Зоокард», ацетилсалициловая кислота), направленная на подавление агрегации тромбоцитов, поддержания работы сердца и печени.

Микрофилярицидная терапия проводилась следующим образом. Животным первой опытной группы применяли препарат «Диронет 500» перорально в дозе 1 таблетка на 10 кг массы животного один раз в 30 дней. Во второй опытной группе был назначен препарат «Мильбемакс» перорально из расчета

Таблица 1

Уровень микрофиляриемии у собак до лечения, n=15

Группа животных	Применяемый препарат	Количество микрофилярий в 1 мл крови
Опытная 1	«Диронет»	78
Опытная 2	«Мильбемакс»	83
Опытная 3	«Стронгхолд»	86

0,5 мг мильбемицина оксима и 5 мг празиквантела на 1 кг массы тела один раз в 30 дней. В третьей опытной группе применяли препарат «Стронгхолд 12» наружно в виде капель на холку из расчета 6,0 мг селамектина на 1 кг массы животного один раз в 30 дней. Все назначенные препараты применяли в течение трех месяцев.

Для изучения эффективности назначенных препаратов и оценки работы внутренних органов проведены гематологические исследования. Проведение общего анализа крови собак осуществляли при помощи полуавтоматического гематологического анализатора. Определение биохимических показателей крови собак проводили на автоматическом биохимическом анализаторе с помощью соответствующих диагностических наборов.

Результаты и обсуждение

Концентрацию микрофилярий в крови определяли у всех собак из каждой опытной группы на 1, 15, 30, 45, 60, 75 и 90 сутки после применения препаратов. При исследовании опытных групп на микрофиляриемию, были получены следующие результаты (табл. 1).

Из таблицы видно, что уровень микрофиляриемии во всех опытных группах приблизительно одинаковый. Микрофилярии, несмотря на относительно небольшую величину, циркулируя в крови, оказывают существенное воздействие на капиллярную сеть, что может приводить к воспалительным процессам, а это в свою очередь приводит к изменению гематологических показателей крови.

Для более объективной оценки действия препаратов был проведен мониторинг мор-

Таблица 2

Морфологические и биохимические показатели крови у собак до начала терапии, n=20

Показатели, ед. измерения	Клинически здоровые животные	Группы собак, больных дирофиляриозом		
		1 группа	2 группа	3 группа
Эритроциты, 10^{12}/л	8,3±0,16	7,32±1,8	7,51±1,9	7,48±1,8
Гемоглобин, г/л	165±2,8	139,9±23,6	141,2±24,1	138,6±23,8
СОЭ, мм/ч	4,0±1,3	9,6±1,1	9,2±1,6	10,8±1,4
Лейкоциты, 10^{9}/л	9,66±0,2	13,54±4,3	13,24±4,7	13,44±4,4
Эозинофилы, %	5,5±0,2	10,7±9,8	10,5±9,9	10,4±9,8
Палочкоядерные нейтрофилы, %	4,8±0,2	12,3±14,4	11,8±14,5	13,6±14,7
Сегментоядерные, %	52,7±1,4	56,8±15,1	55,2±15,1	54,6±15,2
Лимфоциты, %	32,4±1,2	15,9±10,1	18,1±10,2	17,3±10,4
Моноциты, %	4,6±0,2	4,3±3,2	4,4±3,3	4,1±3,5
Альбумин, г/л	26,4±0,5	25,80±4,1	25,42±4,2	25,67±4,1
Общий белок, г/л	66,7±0,8	62,8±2,5	63,5±2,4	62,9±2,6
АЛТ, Е/л	82,3±9,4	92,13±42,4	93,81±45,2	89,25±43,4
Билирубин, мкмоль/л	5,3±0,95	6,5±2,2	6,6±2,5	6,3±2,3
Мочевина, ммоль/л	6,1±1,5	10,7±7,4	11,1±7,5	10,9±7,8
Глюкоза, ммоль/л	4,8±0,2	5,3±8,7	5,9±8,9	5,6±8,7
Креатинин, мкмоль/л	80±5,3	101,5±62,4	98,6±62,8	110,5±62,3
Щелочная фосфатаза, Е/л	49,4±9,7	69,6±40,2	65,7±40,3	68,6±40,2
АСТ, Е/л	34±4,8	53,6±28,3	57,7±28,4	55,9±28,7

фологических и биохимических показателей крови до и после проведения поддерживающей и микрофилярицидной терапии (табл. 2).

Из полученных данных видно, что у собак, больных дирофиляриозом, развивается анемия, о чем свидетельствует снижение количества эритроцитов до 7,32±1,8*1012/л и гемоглобина до 138,6±23,8 г/л. Снижение данных показателей обусловлено депрессией красного костного мозга экзотоксинами, которые выделяются в процессе жизнедеятельности гельминтов. Кроме того, интоксикация организма животных эндо- и экзотоксинами приводит к увеличению скорости оседания эритроцитов (10,8±1,4 мм/ч – самый большой показатель в третьей группе).

Также число лейкоцитов в крови повышается, со сдвигом нейтрофилов вправо. Увеличивается содержание палочкоядерных (13,6±14,7%) и сегментоядерных (56,8±15,1%) нейтрофилов на фоне лимфопении (15,9±10,1%). Количество моноцитов существенно не меняется (4,3±3,2%).

Стоит отметить изменение количества эозинофилов в сравнении с контрольной группой до 10,7±9,8%, что указывает на наличие инвазии и обращает на себя внимание при появлении личиночной формы филярий.

В целом гематологические и морфологические изменения показателей крови носят неспецифический характер и отображают вторичные изменения в организме больных животных.

Анализируя биохимические показатели, стоит отметить незначительное повышение показателей ферментов печени. У опытных групп уровни аланинаминотрансферазы, щелочной фосфатазы и билирубина были выше по сравнению с контрольной группой в 1,1, 1,7 и 1,2 раза соответственно. Также отмечали незначительное снижение содержания общего белка и альбуминов. Одновременно с этим отмечалось повышение уровня мочевины (11,1±7,5 ммоль/л), глюкозы (5,9±8,9 ммоль/л) и креатинина (110,5±62,3 мкмоль/л) в сыворотке, что характеризует нарушения почечной фильтрации и, следовательно, указывает на воспалительные поражения почек.

Биохимические показатели крови собак, больных дирофиляриозом, в целом носят неспецифический характер и отображают вторичные изменения в организме. Ни один из вышеперечисленных показателей не может служить специфическим биомаркером для постановки диагноза.

В связи с тем, что лечение, направленное на уничтожение половозрелых паразитов, имеет ряд серьезных недостатков (высокая токсичность препаратов, аллергические реакции, эмболия сосудов мертвыми паразитами), данная терапия не проводилась.

Для уничтожения личинок проводилась микрофилярицидная терапия. Ее осуществляли с целью устранения повреждающего действия паразитов на органы и ткани организма, недопущения заражения других собак, а также для предупреждения развития половозрелых особей. Результаты микрофилярицидной терапии представлены в табл. 3.

Таким образом, видно, что все применяемые нами препараты обладают пролонгированным действием на микрофилярии, однако стоит отметить, что препарат «Стронгхолд» обладает более выраженным и быстрым действием поскольку показал 100%-ный эффект уже к 30 дню после начала лечения. Длительное применение данных препаратов с интервалом 30–35 дней губительно действует на микрофилярии, не допускает заражение других собак, предотвращает распространение инвазии и не дает возможности превращения микрофилярий в дирофилярий. Все собаки после проведенного лечения чувствовали себя хорошо, никаких отклонений не выявлено. В последующем владельцам опытных

Таблица 3

Эффективность микрофилярицидных препаратов при дирофиляриозе собак, n=15

Группа животных	Применяемый препарат	Промежуток исследования после применения препарата, сутки						
		1	15	30	45	60	75	90
Опытная 1	«Диронет»	78	40	5	-	-	-	-
Опытная 2	«Мильбемакс»	83	38	8	-	-	-	-
Опытная 3	«Стронгхолд»	86	25	-	-	-	-	-

собак было предложено самостоятельно проводить обработки против паразитов и продолжать поддерживающую терапию с последующим контролем на микрофилярии.

Морфологические и биохимические показатели крови у собак трех групп после курса комплексной терапии отображают результаты терапии. Показатели опытных групп приблизились к показателям клинически здоровых животных, относительно показателей до лечения, но в первой и второй опытной группах по-прежнему указывали на наличие патологических процессов в организме, тогда как в третьей опытной группе они соответствовали таковым у клинически здоровых животных (табл. 4).

Как видно из таблицы, скорость оседания эритроцитов во всех опытных группах приближается к норме, что является следствием устранения явлений интоксикации организма продуктами жизнедеятельности гельминтов в процессе лечения (4,2±1,4 мм/ч).

Уровень эритроцитов (8,5±0,6*10^{12}/л) и гемоглобина (168,8±3,4 г/л) у животных третьей опытной группы выше, чем у второй (8,1±0,6*10^{12}/л, 158,1±3,5 г/л) и первой (7,7±0,5*10^{12}/л, 146,7±3,4 г/л) соответственно. Неполное восстановление данных показателей указывает на продолжающуюся гипохромную анемию у животных первой и второй групп, в то время как значение аналогичных критериев третьей группы соответствует физиологической норме.

Общее количество лейкоцитов соответствует показателю клинически здоровых животных в третьей (9,3±0,5*10^9/л), во второй (11,7±0,4*10^9/л) и в первой группе (10,2±0,4*10^9/л). По-видимому, небольшое уменьшение количества лейкоцитов в крови связанно с нормализацией гомеостаза и перераспределением соотношения разных видов лейкоцитов, обеспечивающих оптимальный уровень иммунного ответа. Относительное количество эозинофилов, палочкоядерных и сегментоядерных нейтрофилов снизилось. Одновременно с этим увеличилось количество моноцитов и лимфоцитов. Однако лишь в третьей группе они наиболее соответствуют показателям, характерным для клинически здоровых животных.

Биохимические показатели крови у собак третьей группы практически соответствуют таковым у здоровых животных. Такая дина-

Таблица 4

Морфологические и биохимические показатели крови собак на 30-й день терапии, n=20

Показатели, ед. измерения	Клинически здоровые животные	Группы собак, больных дирофиляриозом		
		1 группа	2 группа	3 группа
Эритроциты, 10^{12}/л	8,3±0,1	7,7±0,5	8,1±0,6	8,5±0,6
Гемоглобин, г/л	165±2,8	146,7±3,4	158,1±3,5	168,8±3,4
СОЭ, мм/ч	4,0±1,3	5,1±1,2	5,3±1,3	4,2±1,4
Лейкоциты, 10^9/л	9,6±0,2	10,2±0,4	11,7±0,4	9,3±0,5
Эозинофилы, %	5,5±0,2	6,4±0,3	7,1±0,4	5,8±0,3
Палочкоядерные, %	4,8±0,1	4,9±0,3	5,2±0,3	4,3±0,4
Сегментоядерные, %	52,7±1,4	54,8±1,2	54,1±1,1	52,5±1,1
Лимфоциты, %	32,4±1,2	29,8±2,6	28,1±0,7	32,8±1,4
Моноциты, %	4,6±0,12	5,1±0,4	5,3±0,4	4,6±0,3
Альбумин, г/л	26,4±0,5	25,9±0,3	26,2±0,3	26,4±0,4
Общ. белок, г/л	66,7±0,8	66,8±0,6	66,6±0,9	66,4±0,8
АЛТ, Е/л	82,3±9,5	88,9±9,3	85,6±7,8	81,3±7,2
Билирубин, мкмоль/л	5,3±0,2	5,3±1,1	5,2±0,9	4,9±0,2
Мочевина, ммоль/л	6,0±1,5	7,9±1,1	7,2±1,7	5,8±1,5
Глюкоза, ммоль/л	4,8±0,2	4,9±0,2	4,7±0,3	4,6±0,3
Креатинин, мкмоль/л	80±5,3	94,6±12,3	90,5±4,3	79,2±5,1
Щелочная фосфотаза, Е/л	49,4±9,7	52,4±40,2	51,4±10,3	48,3±12,5
АСТ, Е/л	34±4,8	32,1±3,6	34,6±4,1	33,5±3,5

мика указывает на эффективное восстановление гомеостаза в процессе лечения. У собак первой и второй групп также отмечалась нормализация биохимических показателей крови за исключением уровня мочевины и креатинина. Совокупность этих двух показателей характеризует нарушение нормальной почечной функции, возможно, в результате повреждающего действия токсинов гельминтов, образующихся в результате болезни иммунных комплексов, а также от проводимой терапии.

В результате проведенной комплексной терапии по лечению больных животных можно сделать вывод о том, что все исследуемые препараты являются эффективными для микрофилярицидной терапии, однако более быстрый терапевтический эффект и меньшая токсичность отмечается при применении препарата «Стронгхолд». Также выяснили, что применение микрофилярицидных препаратов в сочетании с поддерживающей терапией нормализует общее состояние животных и работу внутренних органов.

Список литературы

1. Багаева У. В. Эпизоотическая ситуация по гельминтозам собак в Северной Осетии / У. В. Багаева, М. М. Бочарова // Российский паразитологический журнал. 2008. № 4. С. 26–31.

2. Владыкин К. С. Методы диагностики дирофиляриоза у собак / К. С. Владыкин, Е. Н. Любченко // Аграрный вестник Приморья. 2016. № 2 (2). С. 10–12.

3. Владыкин К. С. Некоторые биохимические показатели крови собак при дирофиляриозе / К. С. Владыкин, Е. Н. Любченко // Аграрный вестник Приморья. 2017. № 2 (6). С. 26–27.

4. Дахно Ю. И. Микрофилярицидное действие бровермектин-гранулята с целью профилактики и химиопрофилактики дирофиляриоза у собак / Ю. И. Дахно, И. С. Дахно // Теория и практика борьбы с паразитарными болезнями. 2013. № 14. С. 127–129.

5. Нагорный С. А. Дирофиляриоз собак в Новгородской области / С. А. Нагорный, Е. Ю. Криворотова, А. П. Росоловский [и др.] // Теория и практика борьбы с паразитарными болезнями. 2013. № 14. С. 258–260.

6. Нагорный С. А. Дирофиляриоз собак в Ростовской области / С. А. Нагорный, Е. Ю. Криворотова // Теория и практика борьбы с паразитарными болезнями. 2016. № 17. С. 277–279.

7. Нагорный С. А. Заболевание служебных собак дирофиляриозом на территории Российской Федерации / С. А. Нагорный, Л. А. Ермакова, М. П. Черникова, Ю. В. Киосова // Теория и практика борьбы с паразитарными болезнями. 2019. № 20. С. 388–393.

8. Нагорный С. А. Инвазия *dirofilaria spp*.: Динамика эпизоотологической ситуации на юге России / С. А. Нагорный, Л. А. Ермакова // Теория и практика борьбы с паразитарными болезнями. 2018. № 19. С. 318–320.

9. Нагорный С.А. Роль служебных собак в распространении дирофиляриоза / С. А. Нагорный, Е. Ю. Криворотова // Теория и практика борьбы с паразитарными болезнями. 2012. № 13. С. 269–270.

10. Сергиев В. П. Дирофиляриоз человека в России / В. П. Сергиев, В. Г. Супряга, Н. Н. Дарченкова, Л. А. Жукова, Т. Н. Иванова // Российский паразитологический журнал. 2012. № 4. С. 60–65.

реклама

ЧОУДПО «ИНСТИТУТ ВЕТЕРИНАРНОЙ БИОЛОГИИ»
г. Санкт-Петербург

Курсы повышения квалификации



- Ветеринарная эхокардиография (теория и практика)
- Лабораторная диагностика в ветеринарии
- Ветеринарная офтальмология
- Ветеринарная рентгенология, в т.ч. персонал группы А и ответственный за рентгенобезопасность
- Ультразвуковая диагностика в ветеринарии
- Ветеринарная фармация (для лицензирования ветеринарных аптек)

Предварительная регистрация обязательна! Справки по тел. (812) 612-13-34 или (812) 232-55-92 доб. 208

График проведения и информация на сайте: www.invetbio.spb.ru/seminars.html

Лицензия Комитета по образованию Санкт-Петербурга на осуществление образовательной деятельности по образовательным программам дополнительного профессионального образования № 1093 от 04.08.2014 г.

DOI 10.24412/2074-5036-2021-1-48-52
УДК 619: 637.072
Ключевые слова: коза, кормовая добавка, мясо, ветеринарно-санитарная экспертиза
Key words: goat, feed additive, meat, veterinary and sanitary examination

[1]Хайруллин Д. Д., [2]Шакиров Ш. К., [1]Папуниди Э. К.

ВЕТЕРИНАРНО-САНИТАРНАЯ ЭКСПЕРТИЗА МЯСА КОЗ ЗААНЕНСКОЙ ПОРОДЫ ПРИ ПРИМЕНЕНИИ УВМК «ВИТА БАЛАНС»

VETERINARY AND SANITARY EXAMINATION OF SAANEN GOAT MEAT WHEN USING UVMC «VITA BALANCE»

[1]ФГБОУ ВО «Казанская государственная академия ветеринарной медицины имени Н.Э.Баумана»
Адрес: 420029, Россия, Казань, ул. Сибирский тракт д. 35
Kazan State Academy of Veterinary Medicine named after N.E. Bauman
Address: 35 Sibirsky trakt str., Kazan, 420029, Russia
[2]ФГБНУ «Татарский научно-исследовательский институт сельского хозяйства» ФИЦ КазНЦ РАН
Адрес: 420048, Россия, Казань, ул. Оренбургский Тракт д. 48
Federal state budgetary scientific institution «Tatar research institute of agriculture»
Address: 48 Orenburg Trakt str., Kazan, 420048, Russia

Хайруллин Дамир Даниялович – кандидат биологических наук, доцент кафедры фармакологии, токсикологии и радиобиологии. ORCID ID: 0000-0003-1426-7454. E-mail: ddhairullin@yandex.ru
Hairullin Damir Danilovich, PhD of Biological Sciences, Associate Professor of the Department of Pharmacology, Toxicology and Radiobiology. ORCID ID: 0000-0003-1426-7454. E-mail: ddhairullin@yandex.ru
Шакиров Шамиль Касымович – доктор сельскохозяйственных наук, профессор. ORCID ID: 0000-0002-3362-0463
Shakirov Shamil Kasymovich, Doctor of Agricultural Sciences, Professor. ORCID ID: 0000-0002-3362-0463
Папуниди Эллада Константиновна – доктор биологических наук, профессор, кафедры ветеринарно-санитарной экспертизы. ORCID ID: 0000-0001-8030-7894
Papunidi Ellada Konstantinovna, Doctor of Biological Sciences, Professor, Department of veterinary and sanitary expertise. ORCID ID: 0000-0001-8030-7894

Аннотация. Одним из перспективных направлений животноводства является козоводство. Их можно содержать как в мелких КФХ, так и крупных предприятиях, так как они приспособлены к различным условиям кормления и содержания. Известно, что при выращивании животных в современном животноводстве без использования кормовых добавок не возможно. Целью наших исследований явилось изучение действия УВМК «Вита Баланс» на ветеринарно-санитарные качества мяса коз. Для чего опыты проведены в ООО «СХП Лукоз» Сернурского района РМЭ, на молодых козах зааненской породы. По методу пар-аналогов были отобраны две группы коз по 20 голов в каждой. Первая группа – контрольная получала основной хозяйственный рацион, вторая группа – опытная дополнительно к основному рациону получала УВМК «Вита Баланс» в течение 45 суток. По результатам органолептических исследований установлено, что внешний вид кусочков мяса был неправильной формы. Мясо в обеих группах имело красно-кирпичный цвет, было влажное на разрезе. Консистенция мышечной ткани грубая и плотная. Запах мышечной ткани был специфическим присущим мясу данного вида животных. При изучении проб варкой в бульоне из всех исследуемых образцов мяса отмечали незначительные хлопья, бульон был прозрачный, ароматный с жировыми каплями на поверхности. При исследовании мазков-отпечатков во всех пробах обнаружены единичные кокки и палочки, что является нормой для свежего доброкачественного мяса. Из физико-химических исследований следует, отметить, что содержание pH находилось в пределах нормы и не имело резких отличий в пробах мяса обеих групп. Реакция на пероксидазу в пробах мясе обеих группах была положительной, вытяжка через 0,5-–1,5 минуты приобретала сине-зеленый цвет, который быстро переходил в буро-коричневый, что свойственно мясу, полученному от здорового животного. Содержание амино-аммиачного азота находилось в пределах 0,56-–1,25 мг, который показывает количество свободных нейтральных аминокислот, аммиака и его неорганических соединений в мясе, что считается характерным показателем его свежести. Исходя из чего, следует, что мясо коз опытной и контрольной групп соответствовали требованиям, предъявляемым для свежего доброкачественного мяса.

Summary. *One of the most promising areas of animal husbandry is goat breeding. They can be kept both in small farms and large enterprises, as they are adapted to various conditions of feeding and maintenance. It is known that it is not*

possible to raise animals in modern animal husbandry without the use of feed additives. The purpose of our research was to study the effect of UVMC "Vita Balance" on the veterinary and sanitary quality of goat meat. For this purpose, experiments were conducted in LLC "SHP Llukoz" of the Sernur district of the RME, on young goats of the Zaanen breed. Two groups of goats with 20 heads each were selected using the pair-analog method. The first group, the control group, received the main household ration, the second group, the experimental group, in addition to the main ration, received UVMC "Vita Balance" for 45 days. According to the results of organoleptic studies, it was found that the appearance of the meat pieces was irregular. Meat in both groups had a red-brick color, were wet on the cut. The consistency of the muscle tissue is rough and dense. The smell of muscle tissue was specific to the meat of this type of animal. When studying samples of cooking in broth from all the studied meat samples, minor flakes were noted, the broth was transparent, fragrant with fat drops on the surface. When examining smears-prints, single cocci and sticks were found in all samples, which is the norm for fresh, good-quality meat. From physical and chemical studies, it should be noted that the pH content was within the normal range and did not have sharp differences in the meat samples of both groups. The reaction to peroxidase in the meat samples of both groups was positive, the extract after 0.5-1.5 minutes acquired a blue-green color, which quickly turned to brown-brown, which is typical of meat obtained from a healthy animal. The content of amino-ammonia nitrogen was in the range of 0.56-1.25 mg, which shows the amount of free neutral amino acids, ammonia and its inorganic compounds in meat, which is considered a characteristic indicator of its freshness. Based on this, it follows that the meat of goats of the experimental and control groups met the requirements for fresh good-quality meat.

Введение

Козоводство является одним из востребованных направлений в современном животноводстве. В основном разводят их для получения, мяса, молока, шерсти, шкуры и др. Они не прихотливы к условиям содержания и кормления, легко приспосабливаются к условиям окружающей среды. Их можно содержать даже без особых знаний специалиста, поэтому разведение коз в домашних условиях для владельцев является несложным делом [1, 5, 8, 10]. Важно правильно выбрать специализированные породы животных и соблюдать нормы по их содержанию и кормлению.

Для предотвращения нарушений обмена веществ в организме коз они должны быть обеспечены полноценными и сбалансированными кормами, при котором животные с основными кормами должны получать все необходимые элементы (углеводы, минералы, белки, витамины и др.) [2, 12, 14]. Также для полного раскрытия генетического потенциала животных должны быть разработаны для каждой групповой принадлежности животных специальные кормовые добавки, так как для каждой конкретной биогеохимической зоны существуют свои типы кормления [6, 11, 13].

В настоящее время для рационального использованию кормов и получения максимальной продукции учеными и специалистами различных компаний предлагаются большой ассортимент кормовых добавок виде премиксов, БМВД в виде концентратов, брикетов, лизунцов и др. [3, 4, 9, 16].

Разработанная нами новая кормовая добавка УВМК «Вита Баланс» состоит из цеолита активированного, мелассы свекловичной, поваренной соли, монокальций фосфата, сахарного песка, адресного премикса, негашеной извести и карбамида [7, 15].

Целью наших исследований явилось изучение действия УВМК «Вита Баланс» на ветеринарно-санитарные показатели мяса коз.

Материалы и методы

Исследования проведены в рамках государственных заданий: Мобилизация генетических ресурсов растений и животных, создание новаций, обеспечивающих производство биологически ценных продуктов питания с максимальной безопасностью для здоровья человека и окружающей среды, номер регистрации: АААА-А18-118031390148-1; Разработка и внедрение функциональных кормовых добавок и биологических лечебно-профилактических препаратов как элементов биорегулирующей терапии для органического животноводства и аквакультуры, номер регистрации АААА-А20-120031290016-9. В целях определения качественных показателей ветеринарно-санитарной экспертизы мяса коз зааненской породы при применении изучаемой кормовой добавки УВМК «Вита Баланс» были проведены научно-хозяйственные исследования. Опыты проведены в ООО «СХП Лукоз» Сернурского района

РМЭ, на молодых козах зааненской породы. По методу пар-аналогов были отобраны две группы коз по 20 голов в каждой. Первая группа – контрольная получала основной хозяйственный рацион, вторая группа – опытная дополнительно к основному рациону получала УВМК «Вита Баланс» в течение 45 суток. За время исследования было изучено общее физиологическое состояние коз, их внешние поведенческие реакции, а также определяли количество фактического потребления УВМК «Вита Баланс». Исследования ветеринарно-санитарная экспертизы мяса коз были проведены в лаборатории ветеринарно-санитарной экспертизы ФГБОУ ВО Казанская ГАВМ.

Результаты исследований

По результатам проведенного исследования установлено, что козы опытной и контрольной групп в одинаковом количестве потребляли корм и воду. В поведенческих реакциях отличительных особенностей выявлено не было. При определении ежесуточного потребления козами в опытной группе УВМК «Лизунец» составило 37,1±2,4 г в сутки на одну голову.

По истечении 45 суток применения кормовой добавки УВМК «Вита Баланс» подопытным группам животных были подвергнуты забою согласно установленным ветеринарно-санитарным правилам и нормам [4, 5].

Органолептическое исследование включало в себя определение внешнего вида, консистенции, запаха, состояния жира и костного мозга, качества бульона при варке. При этом отмечали хорошее обескровливание образцов мяса, упругую консистенцию, цвет и запах соответствовали требованиям, предъявляемым к свежему мясу. Результаты органолептического исследования мяса подопытных коз представлены в таблице 1.

При проведении органолептических исследований мяса коз установлено, что внешний вид кусочков мяса был неправильной формы, поверхность грубозернистая, а также отсутствовала мраморность. Мясо в обеих группах имело красно-кирпичный цвет и было влажное на разрезе. Консистенция мышечной ткани грубая и плотная. Запах мышечной ткани был специфическим, присущим мясу данного вида животных (слабоватый запах аммиака). При определении качества жира оценивали внешний вид, цвет, консистенцию, запах. Жировая ткань в обеих группах имела плотную консистенцию, спец-

Таблица 1

Результаты органолептического исследования мяса коз при применении УВМК «Вита Баланс»

Показатель	Характеристика	
	контрольная группа	опытная группа
Внешний вид	кусок неправильной формы, поверхность грубозернистая, мраморности нет	кусок неправильной формы, поверхность грубозернистая, мраморности нет
Мышцы на разрезе: - цвет - увлажненность	красно-кирпичный, влажные	красно-кирпичный, влажные
Консистенция мышечной ткани	Грубая, плотная	Грубая, плотная
Запах мышечной ткани	специфический (слабоватый запах аммиака)	специфический (слабоватый запах аммиака)
Состояние жира: - цвет - консистенция - запах	серо-белый, плотный, специфический	белый, плотный, специфический
Прозрачность и аромат бульона	бульон мутноватый, с незначительными хлопьями, с жировыми каплями на поверхности	бульон прозрачный, с незначительными хлопьями, с жировыми каплями на поверхности

ифический характерный запах. Цвет жира был более белый в мясе контрольной группы, в опытной группе серо-белый.

При проведении исследований образцов мяса варкой в бульоне из всех исследуемых проб мяса отмечали незначительные хлопья, они были прозрачными, ароматными с жировыми каплями на поверхности.

При исследовании мазков-отпечатков во всех пробах обнаружены единичные кокки и палочки, что является нормой для свежего доброкачественного мяса.

Физико-химические исследования в себя включали определение pH, бензидиновую пробу, определение амино-амиачного азота, реакцию с сернокислой медью, также был проведен и микроскопический анализ мазков-отпечатков. Результаты исследований представлены в таблице 2.

Обсуждение результатов

Из полученных результатов исследования следует, что pH находилось в пределах нормы и не имело резких отличий в пробах мяса обеих групп. Известно, что изменения pH указывает на течение биохимических процессов в мясе, происходящих при созревании. Данный показатель в мясе опытной группы был ниже на 0,2 %, чем в контроле, что не является существенной разностью.

При определении бензидиновой пробы, направленной на выявление активности фермента (пероксидазы), который содержится в тканях животного и разрушает перекисные соединения, образующиеся в процессе метаболизма, реакция в пробах мяса обеих групп была положительной, вытяжка через 0,5-1,5 минуты приобретала сине-зеленый цвет, который быстро переходил в буро-коричневый, что свойственно мясу, полученному от здорового животного.

Содержание амино-аммиачного азота находилось в пределах 0,56-1,25 мг, что показывает количество свободных нейтральных аминокислот, аммиака и его неорганических соединений в мясе, и считается характерным показателем его свежести. Исходя из чего, следует, что мясо коз опытной и контрольной группы соответствовало требованиям, предъявляемым для свежего доброкачественного мяса.

Результаты реакции с сернокислой медью (является также одним из методов определения свежести мяса, применяемый для обнаружения первичных продуктов распада белков) показали, что пробах мяса обеих групп возникали реакции, характерные для свежего мяса, бульон после этого был прозрачным, без хлопьев.

При проведении микроскопического анализа установлено, что мясо обеих групп можно считать свежим, так как в мазках-отпечатках не было обнаружено патогенной микрофлоры, в поле зрения видны единичные (до 10 клеток) кокки

Таблица 2

Физико-химические и микроскопические показатели качества мяса коз при применении УВМК «Вита Баланс»

Показатель	В норме	Группа	
		контрольная	опытная
pH	5,7-6,2	6,0	5,8
Бензидиновая проба	положительная (сине-зеленое окрашивание, быстро переходящее в буро-коричневое)	±	±
Амино-амиачный азот	не превышает 1,26 мг	1,25мг	0,56 мг
Реакция с сернокислой медью	бульон прозрачный	бульон прозрачный	бульон прозрачный
Микроскопический анализ	единичные (до 10 клеток) кокки и палочковидные бактерии	единичные (до 10 клеток) кокки и палочковидные бактерии	единичные (до 10 клеток) кокки и палочковидные бактерии

и палочки, без следов распада мышечной ткани.

Заключение

По результатамы ветеринарно-санитарной экспертизы мясо коз при применении экспериментальной кормовой добавки УВМК «Вита Баланс» по органолептическим, физико-химическим и бактериологическим показателям является свежим.

Таким образом, при применении кормовой добавки УВМК «Вита Баланс» козам в течение 45 суток в целом отличительных особенностей не выявлено, что позволяет без ограничений применятся для профилактики нарушений обмена веществ и повышает продуктивность коз.

Список литературы

1. Ахметзянова Ф. К. Белково-витаминно-минеральный концентрат / Ф. К. Ахметзянова, Н. Н. Хазипов, А. А. Чулков, Д. Р. Шарипов, А. Р. Кашаева, С. Ф. Шайдуллин, И. Ш. Галимуллин // Патент на изобретение RU 2708922 C1, 12.12.2019. Заявка № 2018142054 от 28.11.2018.

2. Ахметзянова Ф. К. Молочная продуктивность коров при оптимизации кормления введением БВМК (КГАВМ) в рационы / Ф. К. Ахметзянова, Д. Р. Шарипов, А. Р. Кашаева, С. Ф. Шайдуллин, И. Ш. Галимуллин // Ученые записки Казанской государственной академии ветеринарной медицины им. Н. Э. Баумана. 2017. Т. 230. № 2. С. 16–19.

3. Боровков М. Ф. Ветеринарно-санитарная экспертиза продуктов животноводства: справочник. / М. Ф. Боровков. М.: КолосС. 2000. 335 с.

4. ГОСТ Р 52843 2007 Овцы и козы для убоя. Баранина, ягнятина и козлятина в тушах.

5. Кашаева А. Р. Эффективность скармливания телятам энергетической кормовой добавки «Цеолфат» в составе комбикорма / А. Р. Кашаева, Ш. К. Шакиров, Ф. К. Ахметзянова, Е. О. Крупин // Вестник КрасГАУ. 2020. № 4 (157). С. 107–112.

6. Кощаев А. Г. Эффективность использования кормовой добавки «СБТ-Лакто» в рационе сельскохозяйственной птицы / А. Г. Кощаев, А. Х. Шантыз, В. Б. Одеянко, Ю. А. Лысенко, А. А. Бойко // Ученые записки Казанской государственной академии ветеринарной медицины им. Н. Э. Баумана. 2020. Т. 243. № 3. С. 138–142.

7. Патент на изобретение RU 2716989 C1, 17.03.2020. Заявка № 2019121473 от 05.07.2019. Углеводно-витаминно-минеральный концентрат-лизунец / Шакиров Ш. К., Хайруллин Д. Д., Медетханов Ф. А., Шарипов А. А., Крупин Е. О., Фаттахова З. Ф., Кашаева А. Р.

8. Смоленцев С. Ю. Микологический анализ кормов Куженерского района Республики Марий Эл / С. Ю. Смоленцев, Э. К. Папуниди, И. Н. Поликарпов // Ветеринарный врач. 2017. № 2. С. 38–42.

9. Смоленцев С. Ю. Повышение сохранности телят при применении иммуностимуляторов в сочетании с минеральной кормовой добавкой / С. Ю. Смоленцев // Научная жизнь. 2017. № 2. С. 49–55.

10. Хайруллин Д. Д. Научно-практические аспекты коррекции витаминно-минерального питания жвачных животных / Д. Д. Хайруллин, Ш. К. Шакиров, Э. К. Папуниди, Е. О. Крупин. Казань, 2020.

11. Шакиров Ш. К. Фракционный состав протеинов концентрата для дойных коров и его продуктивное действие / Ш. К. Шакиров, Е. О. Крупин, Ф. Ф. Зиннатов // Иппология и ветеринария. Санкт-Петербург. 2016. № 4 (22). С. 88–92.

12. Шантыз А. Х. Микологический и микотоксикологический анализ состояния кормов для крупного рогатого скота в условиях Краснодарского края / А. Х. Шантыз, П. В. Мирошниченко, Е. В. Панфилкина, О. Б. Данильченко // Ученые записки Казанской государственной академии ветеринарной медицины им. Н.Э. Баумана. 2018. Т. 235. № 3. С. 188–193.

13. Шантыз А. Х. Хроническая токсичность кормовой добавки абиотоник / А. Х. Шантыз, Е. Ю. Марченко // Политематический сетевой электронный научный журнал Кубанского государственного аграрного университета. 2020. № 161. С. 52–60.

14. Шарипов Д. Комбикорма-концентраты при системе добровольного доения коров / Д. Шарипов, Ш. Шакиров, И. Галимуллин // Комбикорма. 2018. № 6. С. 50–52.

15. Hairullin D. D. Study of scar content in cows when using carbohydrate-vitamin-mineral concentrate “LS” / D. D. Hairullin, F. F. Zinnatov, Sh. K. Shakirov, R. M. Papaev, F. M. Nurgaliev, I. N. Kamaldinov, A. P. Ovsyannikov // International Journal of Research Pharmaceutical Sciences. 2020. Vol. 11. No. 2. P. 2241–2243.

16. Zinnatov F. F. Studying the association of polymorphic variants of LEP, TG5, CSN3, LGB genes with signs of dairy productivity of cattle / F. F. Zinnatov, F. F. Zinnatova, A. H. Volkov, T. M. Akhmetov, A. M. Alimov, T. R. Yakupov, D. D. Hairullin, N. Yu. Safina // International Journal of Research in Pharmaceutical Sciences. 2020. Т. 11. № 2. С. 1428–1432.

DOI 10.24412/2074-5036-2021-1-53-59
УДК 636.084.625
Ключевые слова: кормовая добавка, качество шкурок, серебристо-черная лисица, гидролизат, белок, кормление
Key words: feed additive, quality of skins, silver fox, hydrolyzate, protein, feeding

Есепенок К. В., Сапожникова А. И.

ПРОДУКТИВНЫЕ КАЧЕСТВА ЛИСИЦЫ ПОРОДЫ СЕРЕБРИСТО-ЧЕРНАЯ ПРИ ИСПОЛЬЗОВАНИИ ДОБАВКИ БИОАКТИВНЫЙ КЕРАТИН

PRODUCTIVE QUALITIES OF A SILVER-BLACK FOX IN THE USE OF BIOACTIVE KERATIN ADDITIVE

ФГБОУ ВО Московская государственная академия ветеринарной медицины и биотехнологии – МВА им. К.И. Скрябина. Адрес: 109472 Россия, Москва, улица Академика Скрябина, дом 23
Federal State Budgetary Educational Institution of Higher Education «Moscow State Academy of Veterinary Medicine and Biotechnology – MVA named after K. I. Skryabin»
Address: 109472 Russia, Moscow, Akademika Skryabina Str. 23

Есепенок Константин Викторович, старший преподаватель кафедры товароведения, технологии сырья и продуктов животного и растительного происхождения имени С.А. Каспарьянца, opusek@icloud.com
Esepenok Konstantin Viktorovich, Senior Lecturer at the Department of Commodity Science, Technology of Raw Materials and Products of Animal and Plant Origin n. a. S.A. Kasparyanz, opusek@icloud.com
Сапожникова Алла Ионовна, доктор технических наук, профессор кафедры товароведения, технологии сырья и продуктов животного и растительного происхождения имени С.А. Каспарьянца, fibrilla@mail.ru
Sapozhnikova Alla Ionovna, Doctor of Engineering Sciences, Professor, Professor at the Department of Commodity Science, Technology of Raw Materials and Products of Animal and Plant Origin n.a. S.A. Kasparyanz, fibrilla@mail.ru

Аннотация. Работа посвящена изучению влияния функциональной серосодержащей кормовой добавки (далее ФСКД) Биоактивный кератин на продуктивные качества лисицы породы серебристо-черная. При проведении мониторинга живой массы убойного молодняка лисицы породы серебристо-черная доказано, что применение ФСКД Биоактивный кератин в количестве 0,2 % от суточной нормы переваримого протеина в ходе опыта обеспечивает достоверное увеличение массы тела экспериментальных зверей в отличие от зверей из контрольной группы в среднем на 10 %. Результаты гематологических и биохимических исследований крови подтверждают положительный эффект от использования ФСКД Биоактивный кератин. Установлено, что ФСКД Биоактивный кератин в количестве 0,2 % от суточной нормы переваримого протеина оказывает выраженное влияние на площадь и массу шкурок лисицы серебристо-черной по сравнению с контролем – 9,9 % и 25,4 %, соответственно. Показано, что ФСКД Биоактивный кератин в количестве 0,2 % от суточной нормы переваримого протеина способствует увеличению густоты волосяного покрова шкурок лисицы серебристо-черной на 28,3 % по сравнению с контролем. В ходе сортировки шкурок лисицы серебристо-черной установлено, что шкурки имели больший процент зачета по качеству – 119,8 %, что на 22,1 % больше, чем в контрольной группе. Применение ФСКД Биоактивный кератин в количестве 0,2 % от суточной нормы переваримого протеина повышает себестоимость производства шкурок в среднем на 0,58 %, при этом площадь шкурок повышается почти на 10 %, что повышает прибыль на сумму выше 500 руб. с одной шкурки, рентабельность повышается с 79 % до 96 %.

Summary. *The work is devoted to the study of the effect of the functional sulfur-containing feed additive (hereinafter FS-CFA) Bioactive keratin on the productive qualities of the silver-black fox. When monitoring the live weight of the slaughtered young fox of the silver-black breed, it was proved that the use of FS-CFA Bioactive keratin in an amount of 0.2 % of the daily norm of digestible protein during the experiment provides a significant increase in the body weight of experimental animals, in contrast to animals from the control group, on average by 10 %. The results of hematological and biochemical blood tests confirm the positive effect of using the FS-CFA Bioactive Keratin. It was found that FS-CFA Bioactive keratin in the amount of 0.2 % of the daily norm of digestible protein has a pronounced effect on the area and weight of the skins of the silver-black fox compared with the control – 9.9 % and 25.4 %, respectively. It was shown that FS-CFA Bioactive keratin in the amount of 0.2 % of the daily norm of digestible protein promotes an increase in the thickness of the hair of the skins of the silver-black fox by 28.3 % compared to the control. In the course of sorting the skins of the silver-black fox, it was found that the skins had a higher percentage of the set off in terms of quality – 119.8 %, which is 22.1 % more than in the control group. The use of FS-CFA Bioactive keratin in an amount of 0.2 % of the daily rate of digestible protein increases the cost of production of skins by an average of 0.58 %, while the area of skins increases by almost 10 %, which increases profit by over 500 rubles. from one skin, profitability rises from 79 % to 96 %.*

Введение

Полноценное кормление позволяет реализовать на практике генетически обусловленный уровень продуктивности зверей. Весьма популярным в настоящее время является использование, помимо основных кормов, биоактивных кормовых добавок различного назначения, в том числе, технологических, сенсорных, пищевых, зоотехнических, комбинированных [1, 5, 6].

Особый интерес в этом плане представляют протеиновые добавки, к которым можно отнести препараты гидролизованного до состояния макромолекул кератина, уникального по составу и свойствам белка, в состав которого входят серосодержащие аминокислоты, крайне необходимые для повышения продуктивных качеств пушных зверей, в частности, молодняка лисицы породы серебристо-черная [2, 3, 5, 8, 9].

В этой связи изучение влияния функциональной серосодержащей кормовой добавки (далее ФСКД) Биоактивный кератин, способствующей улучшению качества получаемой шкурковой продукции, является актуальным и своевременным.

Цель данного исследования – изучение влияния ФСКД Биоактивный кератин и оценка возможностей его использования как специфической серосодержащей кормовой добавки, влияющей на продуктивные качества лисицы породы серебристо-черная.

Материалы и методы

Объектом исследования служил Биоактивный кератин, полученный из шерстяного очеса овец по запатентованной нами методике [7]. Проверка влияния Биоактивного кератина на рост и развитие молодняка лисиц породы серебристо-черной выполнена на базе ФГУП «Русский соболь» на 120 самцах в возрасте 2-х месяцев, которым кератин добавляли к основному рациону в количестве 0,2 % от массы белковой составляющей корма. Контролем служили интактные звери. Звери были разделены на две группы (по 60 зверей в каждой) методом сбалансированных групп-аналогов. В работе использованы методы определения показателей качества ФСКД Биоактивный кератин, массы зверей, методы гематологических и биохимических показателей крови подопытных животных,

Таблица 1

Схема применения ФСКД Биоактивный кератин в процессе опыта (в расчете на суточную норму переваримого протеина)

Период применения препаратов	Группы	
	I	II
04.06.2018 – 21.06.2018	ОР	ОР
22.06.2018 – 26.06.2018	ОР	ОР + 3,2 мл (128 мг) БК
27.06.2018 – 06.07.2018	ОР	ОР
07.07.2018 – 11.07.2018	ОР	ОР + 3,2 мл (128 мг) БК
12.07.2018 – 21.07.2018	ОР	ОР
22.07.2018 – 26.07.2018	ОР	ОР + 3,2 мл (128 мг) БК
27.07.2018 – 05.08.2018	ОР	ОР
06.08.2018 - 10.08.2018	ОР	ОР + 3,0 мл (120 мг) БК
11.08.2018 – 20.08.2018	ОР	ОР
21.08.2018 – 25.08.2018	ОР	ОР + 3,0 мл (120 мг) БК
26.08.2018 – 04.09.2018	ОР	ОР
05.09.2018 – 09.09.2018	ОР	ОР + 3,0 мл (120 мг) БК
10.09.2018 – 27.11.2018	ОР	ОР
28.11.2018	УБОЙ	

Примечание: Группа I – звери, получавшие обычный рацион кормления; Группа II – звери, в основной рацион которых вносили ФСКД Биоактивный кератин в количестве 0,2 % (3,0–3,2 мл или 120–128 мг в пересчете на сухой остаток) от суточной нормы переваримого протеина в основной рацион пятидневными курсами с десятидневными перерывами, шесть циклов.

Таблица 2

Динамика массы тела молодняка лисицы породы серебристо-черная, n=60

Группа	Рацион	Период взвешивания, кг	
		04.06.2018 г.	25.11.2018 г.
I	ОР	2,55±0,02	6,31±0,04
II	ОР + БК (0,2%)	2,54±0,02	6,94±0,05 *

Примечание. ОР – основной рацион (контроль); БК – Биоактивный кератин; * – Р ≤ 0,05.

а также описаны методы исследования товарных свойств, данные сортировки шкурок серебристо-черной лисицы и оценки экономической эффективности кормовой добавки. Экспериментальные данные обработаны с использованием методов вариационной статистики. В работе применяли графические, расчетные и аналитические средства MS Windows и MS Excel.

Результаты и обсуждение

При кормлении молодняка лисиц породы серебристо-черная использовали стандартный рацион, принятый в ФГУП «Русский соболь», в одной порции суточного рациона которого в среднем за период (июнь-ноябрь) содержалось переваримого веществ, 100 ккал: протеина 10,0 г, жира – 4,2 г и БЭВ – 4,7 г. В течение всего периода опыта основной рацион был полностью сбалансирован. Схема применения представлена в таблице 1.

В течение производственной апробации за зверями вели наблюдение и проводили взвешивание в начале (04.06.2018 г.) и в конце (25.11.2018 г.) апробации. Данные измерения живой массы лисиц породы серебристо-черной представлены в таблице 2.

К концу опыта (ноябрь) масса молодняка лисицы породы серебристо-черная (группа II), получавших функциональную серосодержащую кормовую добавку Биоактивный кератин в количестве 0,2 % от суточной нормы переваримого протеина, больше на 10,0 %, чем в контрольной группе.

Показатели, характеризующие интенсивность роста молодняка лисицы породы серебристо-черная, приведены в таблице 3.

Как видно из данных, суммированных в таблице 3, наибольший прирост массы произошел в группе зверей, которые получали ФСКД Биоактивный кератин в количестве 0,2 % от суточной нормы переваримого протеина.

Результаты клинического и биохимического анализа крови зверей в процессе опыта, представлены в таблицах 4 и 5.

По результатам гематологических исследований крови к концу опыта установлено, что анализируемые показатели достоверно отличались от показателей крови зверей контрольной группы (при $p < 0,05$). Показатели крови у зверей из группы II, которые получали ФСКД Биоактивный кератин в количестве 0,2 % от суточной нормы переваримого протеина, к концу опыта вошли в границы физиологической нормы [4, 11, 12]. Так, количество лейкоцитов, характеризующих иммунологический статус зверей, снизилось в 2,2 раза, приблизившись к норме.

Применение ФСКД Биоактивный кератин в количестве 0,2% от суточной нормы переваримого протеина оказало положительное влияние на показатели белкового и углеводного обмена, а также на ферменты печени

Таблица 3

Интенсивность роста молодняка лисиц породы серебристо-черной

Группа	Рацион	Прирост живой массы молодняка (M±m)		
		абсолютный, кг	среднесуточный, г	относительный, %
I	ОР	3,75±0,04	21,70±0,26	84,7±0,8
II	ОР + БК (0,2%)	4,40±0,05 *	25,44±0,29 *	92,8±0,8 *

Примечание. ОР – основной рацион (контроль); БК – Биоактивный кератин; * – Р ≤ 0,05.

Таблица 4

Гематологические показатели крови зверей до и после применения ФСКД Биоактивный кератин

Показатели крови	Группа (Рацион)			
	I (ОР)		II (ОР+БК (0,2%)	
	04.06.2018 г.	25.11.2018 г.	04.06.2018 г.	25.11.2018 г.
Гемоглобин HGB, г.%	8,1±0,8	9,2±0,6	7,9±0,3	12,4±0,9
Эритроциты RBC, $x10^{12}$/л	4,1±0,4	4,3±0,7	3,8±0,2	6,9±0,3
Лейкоциты WBC, $x10^{9}$/л	13,2±1,1	11,6±0,8	13,5±1,0	6,1±0,5
Нейтрофилы палочкоядерные BAND, %	5,3±0,2	5,8±0,4	5,4±0,3	3,4±0,4
Нейтрофилы сегментоядерные SEGS, %	27,6±2,0	22,9±2,3	32,1±2,6	67,3±5,1
Эозинофилы EOS, %	21,7±1,4	22,0±1,0	19,8±1,1	5,9±0,5
Базофилы BASO, %	0,3±0,0	0,5±0,1	0,3±0,0	0,0±0,0
Лимфоциты LYMP, %	42,3±3,7	47,1±3,9	39,4±3,3	21,3±4,1
Моноциты MONO, %	2,8±0,3	1,7±0,2	3,0±0,4	2,1±0,3

Примечание. ОР – основной рацион (контроль); БК – Биоактивный кератин.

молодняка лисицы породы серебристо-черная [10, 11].

На завершающем этапе в ФГУП «Русский соболь» были проведены исследования основополагающих свойств, формирующих качество шкурок лисицы серебристо-черной. Данные, характеризующие площадь и массу шкурок лисицы серебристо-черной, представлены в таблице 6.

Как следует из данных таблицы, площадь и масса шкурок лисицы серебристо-черной после применения функциональной серосодержащей кормовой добавки Биоактивный кератин в количестве 0,2 % от суточной нормы переваримого протеина увеличилась на 10,0 % и 25,4 %, соответственно, по сравнению с контролем.

Для определения густоты волосяного покрова шкурок лисицы серебристо-черной методом прямого подсчета всех категорий волос, приходящихся на единицу площади (1 $см^2$) образцов, а также по количеству зрелых и молодых фолликул в поле зрения микроскопа, методом систематического отбора были выбраны шкурки: первая – произвольно, а последующие – через одинаковое число шкурок, равное частному от деления объема партии (60 шт.) на объем выборки (5 %).

Таблица 5

Биохимические показатели крови зверей до и после применения ФСКД Биоактивный кератин

Показатели крови	Группа (Рацион)			
	I (ОР)		II (ОР+БК (0,2%)	
	04.06.2018 г.	25.11.2018 г.	04.06.2018 г.	25.11.2018 г.
Общий белок TP, г/л	49,5±3,3	62,9±5,4	51,2±4,6	71,7±5,1
Мочевина Urea, ммоль/л	5,1±0,8	5,8±1,0	6,4±0,6	4,6±0,9
Креатинин Creat, мкмоль/л	63,7±4,8	66,9±3,7	61,3±5,1	82,3±6,0
Глюкоза Glu, ммоль/л	4,9±0,6	4,8±0,5	4,2±0,8	6,5±0,4
Щелочная фосфатаза ALP, ед/л	72,3±4,6	68,4±5,1	75,6±5,9	47,3±4,7
АЛТ ALT, ед/л	43,3±4,1	40,2±3,7	46,1±4,3	34,8±2,4
АСТ AST, ед/л	61,1±10,2	62,5±8,3	64,3±5,3	56,5±5,7

Примечание. ОР – основной рацион (контроль); БК – Биоактивный кератин.

Таблица 6

Площадь и масса шкурок лисицы серебристо-черной, n=60

Группа	Рацион	Длина, см	Площадь, см^2	Масса, г
I	ОР	91,3±0,5	2465,1±12,5	399,8±2,8
II	ОР + БК (0,2%)	100,4±0,5 *	2710,8±13,9 *	501,3±6,5 *

Примечание. ОР – основной рацион (контроль); БК – Биоактивный кератин; * – Р ≤ 0,05.

Таблица 7

Густота волосяного покрова шкурок лисицы серебристо-черной, n=20

Группа	Рацион	Густота волосяного покрова, 1 см^2	Категория волос	Количество волосяных фолликул в поле зрения микроскопа		общее кол-во фолликул / 1 мм^2
				Зрелые	Молодые	
I	ОР	12306,4 ± 175,5	Пуховые	7,3±0,3	87,6±2,4	127
			Остевые	0,7±0,1	2,3±0,2	
			Направляющие	0,4±0,1	1,2±0,2	
II	ОР+БК (0,2%)	15793,3 ± 322,4 *	Пуховые	9,6±0,4 *	110,2±1,5 *	163
			Остевые	1,5±0,3	3,2±0,3 *	
			Направляющие	0,7±0,2	1,9±0,3	

Примечание. ОР – основной рацион (контроль); БК – Биоактивный кератин; * – Р ≤ 0,05.

Данные, характеризующие густоту волосяного покрова, представлены в таблице 7 и на рисунке 1.

Полученные результаты свидетельствуют о том, что применение ФСКД Биоактивный кератин в количестве 0,2 % от суточной нормы переваримого протеина обеспечивает ускорение процессов созревания вторичных фолликулов, в результате чего увеличивается количество волос на единицу площади.

Из рисунка 1 видно, что количество волосяных фолликулов на срезе Б на 28,3 % больше по сравнению с контрольной группой, что коррелирует с данными по прямому подсчету густоты волос на единице площади.

Результаты гистологического анализа свидетельствует об увеличении всех показателей, характеризующих густоту волос в группе II (ОР + БК (0,2 %), по сравнению с контролем, разница достоверна (при $p < 0,05$).

Результаты сортировки шкурок лисицы серебристо-черной приведены в таблице 8.

Шкурки из группы II, где применяли функциональную серосодержащую кормовую добавку Биоактивный кератин в количестве 0,2 % от суточной нормы переваримого протеина, имели более высокие показатели сортировки по сравнению с контрольной группой.

На основании результатов сортировки партий шкурок лисицы серебристо-черной был рассчитан зачет по качеству с перерасчетом на

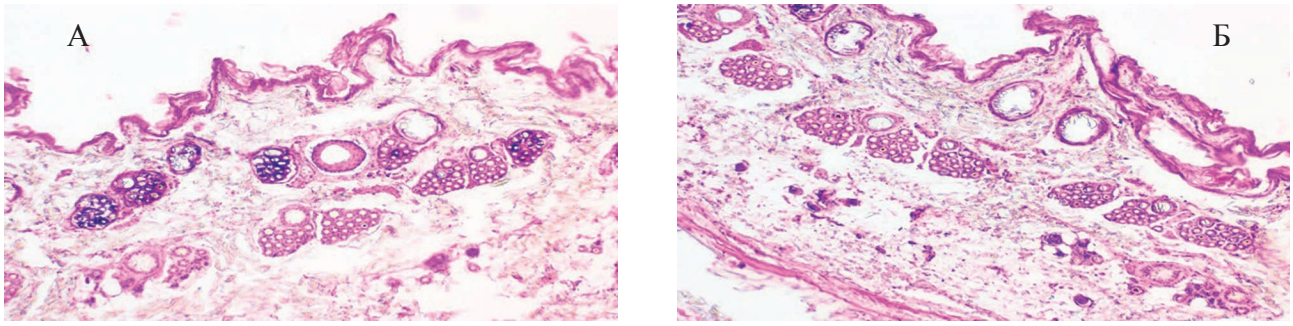

Рис. 1. Горизонтальные гистосрезы кожевой ткани шкурок лисицы серебристо-черной: ОР (контроль) (А), ФСКД Биоактивный кератин 0,2 % (Б), 10х / 0.25.

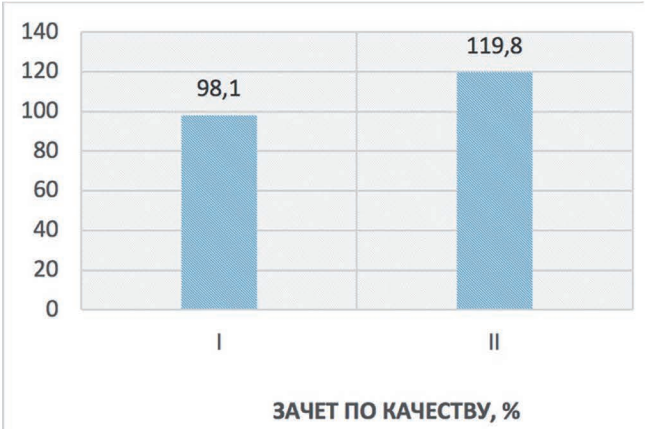

Рисунок 2. Качество шкурок лисицы серебристо-черной: ОР (контроль) (I), ФСКД Биоактивный кератин 0,2 % (II)

Таблица 8

Характеристика шкурок лисицы серебристо-черной с учетом показателей сортировки, n=60

Группа	Рацион	Сорт		Размерные категории			Цвет		Группа серебристости		Группа пороков	
		1	2	0	1	2	1	2	1	2	1	2
I	ОР	42	18	0	34	26	39	21	60	0	29	31
II	ОР+БК (0,2%)	60	0	30	30	0	47	13	60	0	52	8

Примечание. ОР – основной рацион (контроль); БК – Биоактивный кератин.

головку (рисунок 2). Зачет по качеству шкурок серебристо-черной контрольной группы I составил 98,1 %, группы II – 119,8 %.

По данным результатов сортировки шкурок лисицы серебристо-черной, можно заключить, что шкурки группы II, где применяли ФСКД Биоактивный кератин в концентрации 0,2 % от суточной нормы переваримого протеина, имели более высокие показатели по сравнению с контрольной группой, тем самым обеспечивая повышение зачета по качеству шкурок лисицы серебристо-черной на 22,1 %.

Заключение

При проведении мониторинга живой массы убойного молодняка лисиц породы серебристо-черная показано, что применение ФСКД Биоактивный кератин в количестве 0,2 % от суточной нормы переваримого протеина в ходе опыта обеспечивало достоверное увеличение массы тела экспериментальных зверей в отличие от зверей из контрольной группы в среднем на 10 %.

Результаты гематологических и биохимических исследований крови, подтверждают положительный эффект от использования ФСКД Биоактивный кератин. ФСКД Биоактивный кератин в количестве 0,2 % от суточной нормы переваримого протеина оказывал выраженное влияние на площадь и массу шкурок лисицы серебристо-черной по сравнению с контролем – 9,9 % и 25,4 %, соответственно.

ФСКД Биоактивный кератин в количестве 0,2 % от суточной нормы переваримого протеина способствовал увеличению густоты волосяного покрова шкурок лисицы серебристо-черной на 28,3 % по сравнению с контролем.

В ходе сортировки шкурок лисицы серебристо-черной было установлено, что шкурки имели больший процент зачета по качеству – 119,8 %, что на 22,1 % больше, чем в контрольной группе. Применение ФСКД Биоактивный кератин в концентрации 0,2 % от суточной нормы переваримого протеина повышало себестоимость производства шкурок в среднем на 0,58 %, площадь шкурок повышало почти на 10 %, что приносит прибыль на сумму 500 руб. с одной шкурки, как следствие, повышается рентабельность с 79 % до 96 % по сравнению с контрольной группой.

Список литературы

1. Балакирев Н. А. Нормы кормления и нормативы затрат кормов для пушных зверей и кроликов: справ. пособие / Н. А. Балакирев, В. Ф. Кладовщиков, Т. М. Демина [и др.] – М.: РАСХН, 2007. 186 с.

2. Балакирев Н. А. Сравнительный анализ динамики живой массы молодняка лисиц серебристо-черных, коликотт, жемчужных, бургундских с учетом потребления корма / Н. А. Балакирев, Е. Е. Ларина, Н. Н. Шумилина // Вестник АГАУ. 2001. № 6(80). С. 46–49.

3. Баранцева О. В. Влияние кератинсодержащей кормовой добавки «Кератопептид» на густоту волосяного покрова молодняка норок / О. В. Баранцева // Ветеринарная медицина. 2010. № 5–6. С. 52–54.

4. Есепенок К. В. Гематологические показатели молодняка серебристо-черной лисицы при применении антигельминтного препарата и серосодержащей кормовой добавки / К. В. Есепенок, А. И. Сапожникова, Е. Г. Квартникова // Ветеринария, зоотехния и биотехнология. 2019. № 11. С. 78–87.

5. Квартникова Е. Г. Актуальные проблемы кормления клеточных пушных зверей и пути их решения / Е. Г. Квартникова // Достижения науки и техники АПК. 2012. №4. С. 35–38.

6. Квартникова Е. Г. Эффективность применения препарата «Фервистим» на молодняке норок / Е. Г. Квартникова, П. М. Перминов // Кролиководство и звероводство. 2004. С. 4–5.

7. Пат. 2092072 Российская Федерация, МКИ6 А 23 К 1/10. Способ получения кератина [Текст] / Сапожникова А. И., Каспарьянц С. А., Месропова Н. В. и др. – №95117245/13; заявл. 06.10.95; опубл. 10.10.97, Бюл. № 28.: ил.

8. Сапожникова А. И. Биоактивный кератин как функциональная серосодержащая кормовая добавка / А. И. Сапожникова, К. В. Есепенок // Международный научно-исследовательский журнал. 2020. № 11-1 (101). С. 144. DOI: 10.23670/IRJ.2020.101.11.024.

9. Сапожникова А. И. Физиологический статус и качество шкурок у молодняка серебристо-черной лисицы (vulpes vulpes l.) при применении противопаразитарного препарата ниацид-гранулы плюс с биоактивным кератином как кормовой добавкой / А. И. Сапожникова, К. В. Есепенок, Г. Ю. Косовский [и др.] // Сельскохозяйственная биология. 2019. Т. 54. № 6. С. 1154–1166. - DOI: 10.15389/agrobiology.2019.6.1154rus.

10. Трошина Т. А. Биохимические показатели крови пушных зверей / Т. А. Трошина, Р. Ф. Вакилов // Научный потенциал – аграрному производству: Мат. Всерос. научно-практ. конф., посв. 450-летию вхождения Удмуртии в состав России. Ижевск, 2008. С. 169–171.

11. Inoue H. Biochemical and hematologic reference intervals for the endangered island fox (Urocyon littoralis) / H. Inoue, D. L. Clifford, T. W. Vickers, T. J. Coonan, D. K. Garcelon, D. L. Borjesson // J Wildi Dis.: journal. 2012. Vol. 48 (3). P. 583–592. DOI: 10.7589/0090-3558-48.3.583).

12. Painter P. C. Reference information for the clinical laboratory / P. C. Painter, J. Y. Cope, J. L. Smith // In. Burtis C. A., Ashwood E. R. eds. Tietz textbook of clinical chemistry. Philadelphia. WB Saunders Company. 1999. 1803 p.

13. Zhan, Y. M. Reference data on the anatomy, hematology and biochemistry of 9-month-old silver foxes / Y. M. Zhan, J. Yasuda, K. Too // Jpn J Vet Res: journal. 1997. Vol. 45 (1). P. 13–90.

АРТРОГЛИКАН (ARTROGLYCAN)

хондропротектор нового поколения, геронтологический препарат для собак, кошек, хорей, крыс

Выпускается в форме таблеток по 0,7 г. В состав препарата входят: глюкозамина гидрохлорид (100 мг); хонроитина сульфат (200 мг); витамин Е (20 мг); селенометионин (50 мг); органическая форма кальция (100 мг).

Биологическое действие

Артрогликан обладает хондропротекторным, умеренно анальгезирующим, противовоспалительным действиями, антиоксидантной активностью; укрепляет стенки капилляров.

Препарат стимулирует процессы регенерации и замедляет дегенерацию хрящевой ткани; способствует восстановлению суставной сумки и хрящевых поверхностей суставов; улучшает подвижность суставов; участвует в построении основного вещества костной и хрящевой ткани. Артрогликан участвует в синтезе протеогликанов и гиалуроновой кислоты, стимулирует образование хондроитинсерной кислоты, нормализует отложение кальция в костной ткани.

Препарат препятствует развитию дегенеративно-дистрофических изменений в сердечной мышце и скелетной мускулатуре; обладает гепатопротекторными свойствами.

Артрогликан восполняет дефицит витамина Е, кальция и селена.

Показания

Дегенеративные заболевания суставов и позвоночника, первичный артроз, межпозвонковый остеохондроз, остеоартрит, остеоартроз, спондилез, остеопороз, дисплазия суставов. Для улучшения качества жизни собак, кошек, крыс и хорьков старшей возрастной группы. Дополнительная информация: www.invetbio.spb.ru/farma/artroglycan.htm

Заказ Артрогликана

в Екатеринбурге: ЗАО «Уралбиовет», т. (343) 345-34-34, 345-34-37, 345-34-38;
в Тюмени: ЗАО «Айболит», т. (3452) 33-58-65, 33-97-81;
в Москве: ООО «АС-Маркет», т. (498) 696-00-10; ООО «ЗооВетКом», т. +7 926 369-70-55; ЗАО «ВетИмпэкс», т. (495) 786-97-81, 786-97-82; ООО «ВЕТМАРКЕТ», т. (495) 777-60-81, 777-61-06; ООО «Торговый Дом «Гама-Маркет», т. (499) 190-72-41;
у производителя (от одной банки/пачки): ООО «Биоцентр «ЧИН», т. + 7 921 350-92-53; e-mail: invetbio@mail.ru

DOI 10.24412/2074-5036-2021-1-60-65
УДК: 616-091: 616.636.2
Ключевые слова: телята, инфекционный ринотрахеит, бронхи, бронхиолы, морфологические изменения
Key words: calves, infectious bovine rhinotracheitis, bronchi, bronchioles, morphological changes

Кудряшов А. А., Беляева Е. В., Балабанова В. И.

МОРФОЛОГИЧЕСКИЕ ИЗМЕНЕНИЯ В БРОНХАХ И БРОНХИОЛАХ У ТЕЛЯТ ПРИ ИНФЕКЦИОННОМ РИНОТРАХЕИТЕ

MORPHOLOGICAL CHANGES IN THE BRONCHI AND BRONCHIOLES IN CALVES WITH INFECTIOUS BOVINE RHINOTRACHEITIS

ФГБОУ ВО «Санкт-Петербургский государственный университет ветеринарной медицины»
Адрес: 196084, Россия, Санкт-Петербург, Черниговская ул., 5
St. Petersburg State University of Veterinary Medicine
Address: 196084, Russia, Saint-Petersburg, Chernigovskaya Str., 5

Кудряшов Анатолий Алексеевич, д. в. н., проф., зав. кафедрой патологической анатомии и судебной ветеринарной медицины
Kudriashov Anatoly Alekseevich, Doctor of Veterinary Science, Professor, Head of the Pathologic Anatomy Department
Беляева Екатерина Валерьевна, ассистент кафедры патологической анатомии и судебной ветеринарной медицины
Belyaeva Ekaterina Valeryevna, Assistant of the Pathologic Anatomy Department
Балабанова Виктория Игоревна, к. в. н., доцент кафедры патологической анатомии и судебной ветеринарной медицины
Balabanova Victoria Igorevna, PhD of Veterinary Science, Associate Professor of the Pathologic Anatomy Department

Аннотация. Цель работы – изучить морфологические изменения в бронхах у телят, больных инфекционным ринотрахеитом крупного рогатого скота, и выявить характерные патогистологические изменения для уточнения патогенеза болезни и совершенствования дифференциальной диагностики. Объектом исследования явились 2 бычка в возрасте 2,5 и 8,5 месяцев, имевших при жизни респираторные расстройства. От животных при жизни отобрали пробы сыворотки крови и провели серологические исследования методом ИФА с использованием диагностических тест-систем фирмы IDEXX, CIVTEST в лицензированной лаборатории. В сыворотке крови выявили антитела к вирусу инфекционного ринотрахеита крупного рогатого скота в диагностических титрах. При макроскопическом исследовании в лёгких диагностировали катаральный бронхит, отобрали пробы лёгких для гистологического исследования. Патологический материал фиксировали в 10 % растворе нейтрального формалина. Затем проводили заливку в парафин и на ротационном микротоме изготавливали срезы толщиной 5–7 мкм. Срезы окрашивали гематоксилином и эозином. При гистологическом исследовании в лёгких обнаружили: в бронхиолах – облитерирующий бронхиолит с наличием образований, состоящих из лейкоцитов, некротического детрита, фибробластов, покрытых клетками эпителия, в виде выпячивания из стенки бронхиол. В бронхах найдены полипозные выросты слизистой оболочки бронхов, состоящие из многорядных пластов железистых клеток. Облитерация бронхиол и полипозные выросты слизистой оболочки бронхов сочетались с участками ателектаза альвеол, вызванного обтурацией просвета бронхов и бронхиол.

Summary. *The aim of the work is to study in detail the morphological changes in the bronchi of calves with infectious bovine rhinotracheitis, and to identify characteristic pathohistological changes to clarify the pathogenesis of the disease and improve differential diagnosis. The object of the study was 2 bulls aged 2.5 and 8.5 months, who had respiratory disorders during their lifetime. Blood serum samples were taken from the animals and serological studies were performed by ELISA using IDEXX and CIVTEST diagnostic test systems in a licensed laboratory. In the blood serum, antibodies to the bovine infectious rhinotracheitis virus were detected in diagnostic titers. During the macroscopic examination, catarrhal bronchitis was diagnosed in the lungs, and lung samples were taken for histological examination. The pathological material was fixed in a 10 % solution of neutral formalin. Then the samples were carried out in paraffin and sections with a thickness of 5–7 microns were made on a rotary microtome. The sections were stained with hematoxylin and eosin. Histological examination of the lungs revealed: in the bronchioles – obliterating bronchiolitis in the form of formations consisting of white blood cells, necrotic detritus, fibroblasts covered with epithelial cells, in the form of protrusion from the wall of the bronchioles. Polypous outgrowths of the bronchial mucosa consisting of multi-row layers of glandular cells were found in the bronchi. Obliteration of the bronchioles and polypous outgrowths of the bronchial mucosa were combined with areas of alveolar atelectasis caused by obturation of the lumen of the bronchi and bronchioles.*

Введение

Инфекционный ринотрахеит крупного рогатого скота (ИРТ) – контагиозная болезнь крупного рогатого скота, вызываемая ДНК-содержащим вирусом *Herpesvirus bovis 1*. Болезнь широко распространена во многих странах мира, в том числе и в России [1, 2, 4]. К вирусу ИРТ восприимчив скот всех возрастных групп. Болезнь опасна тем, что после заболевания животные остаются вирусоносителями на всю жизнь [1, 2]. Источник вируса – больные и переболевшие животные. Вирус распространяется при кашле, с истечениями из носа, при вольной случке или через сперму при искусственном осеменении. Заражение происходит при совместном содержании больных и здоровых животных [2]. В зависимости от способа передачи возбудителя болезнь проявляется с преимущественным поражением верхних дыхательных путей и пневмонией, половых органов, абортом, энцефалитом, кератоконъюнктивитом у телят [8]. ИРТ наносит большой экономический ущерб, который складывается из потерь от снижения удоя у коров в период болезни, значительного процента яловости при генитальной форме болезни, слабого развития и падежа телят, а также выбраковки и падежа коров при респираторной форме болезни. Наряду с этим зараженные животные не могут быть использованы как племенные для разведения ремонтного молодняка [7].

Ранее авторы опубликовали результаты исследования животных, больных ИРТ [3]. В одном из хозяйств Ленинградской области по разведению крупного рогатого скота черно-пестрой «голштинизированной» породы значительно увеличилось число выбракованных и павших животных. В ходе проведения патологоанатомических исследований у большинства животных наблюдали патологоанатомические изменения в органах дыхательной системы. Исходя из данных патологоанатомических и клинических исследований, предположили, что у скота имеет место вирусная болезнь.

Материалы и методы

Объектом исследования явились 2 головы молодняка крупного рогатого скота, а именно 2 бычка в возрасте 2,5 и 8,5 месяцев, входивших в группу из 33 голов взрослого скота и молодняка, имевших респираторные расстройства. От всех 33 животных отобрали пробы сыворотки крови и направили в лабораторию для определения наличия и титров антител к возбудителям вирусной диареи, респираторно-синцитиальной инфекции, инфекционного ринотрахеита и парагриппа-3 крупного рогатого скота. Серологические исследования проводили в лицензированной лаборатории методом ИФА с использованием диагностических тест-систем фирмы IDEXX, CIVTEST. Патологоанатомическое исследование проводили методом полной эвисцерации, при этом отбирали фрагменты лёгких для гистологического исследования. Для приготовления гистологических срезов патологический материал фиксировали в 10 % растворе нейтрального формалина. Затем проводили заливку в парафин по общепринятой методике [5]. Далее на ротационном микротоме изготавливали срезы толщиной 5–7 мкм, срезы окрашивали гематоксилином и эозином. Изучение гистологических препаратов проводили при помощи светооптического микроскопа для биологических исследований N-100B при увеличении 100, 400, 600. Микрофотографирование проводили при помощи цифровой камеры Levenhuk C510.

Результаты исследования

Результаты серологического исследования

Во всех пробах сыворотки крови выявили антитела к вирусу инфекционного ринотрахеита крупного рогатого скота в диагностических титрах. Антитела к возбудителям вирусной диареи, респираторно-синцитиальной инфекции и парагриппа-3 крупного рогатого скота не выявлены.

Результаты макроскопического исследования

Бык № 0750

Возраст 2,5 месяца. Ранее при жизни несколько недель отмечали слабые респираторные расстройства. Внезапно пал от острой тимпании.

Макроскопические изменения: рубец сильно увеличен в объеме за счёт скопления

газов, органы брюшной полости в состоянии анемии, купол диафрагмы сдвинут в грудную полость. Легкие немного увеличены в объеме, ткань на отдельных участках уплотнена, темно-красного цвета, с поверхности разреза стекает мутная темно-красная жидкость. В толще органа – многочисленные точечные кровоизлияния и небольшие очаги с творожистой массой. Из трахеи и бронхов выделялась пенистая жидкость и слизь. Бронхиальные лимфатические узлы увеличены, гиперемированы, под капсулой – точечные кровоизлияния.

Бык № 0737

Возраст 8,5 месяцев. 2–3 месяца назад проводилось лечение по поводу бронхита. Наблюдалась хорошая упитанность, но периодически отмечали кашель и хрипы. Животное сдано на бойню.

Макроскопические изменения: в отдельных участках лёгких ткань уплотнена, тёмно-красного цвета, с поверхности их разреза, из бронхов, выделялась белая густая жидкость (рисунки 1,2). Бронхиальные лимфатические узлы увеличены, гиперемированы, под капсулой отмечали точечные кровоизлияния.

Результаты гистологического исследования

При гистологическом исследовании в лёгких быка № 0750 установлен катаральный и катарально-гнойный бронхит с перибронхиальной пролиферацией лимфоцитов (рисунки 3, 4). Бронхи и бронхиолы в просветах содержали отпавшие клетки эпителия, а также лейкоциты, в основном лимфоциты и нейтрофилы. В отдельных бронхиолах обнаружены образования, состоящие из лейкоцитов, некротического детрита, фибробластов, покрытые клетками эпителия, в виде выпячивания из стенки (рисунки 5–7). Эти образования значительно перекрывали просвет бронхиол, т. е. произошла облитерация и обтурация бронхиол. Наряду с изменениями в бронхах и бронхиолах, найдены обширные участки ателектаза, объяснимые перекрытием просвета бронхиального русла.

При гистологическом исследовании лёгких быка № 0737 в отдельных бронхиолах так же, как и у быка № 0750, обнаружены образования, состоящие из лейкоцитов, некротического детрита, фибробластов, покрытого клетками эпителия, в виде выпячивания из стенки. Наряду с ними найдены полипозные выросты слизистой оболочки бронхов, состоящие из многорядных пластов железистых клеток (рисунки 8–10). Образовавшиеся полипы, далеко выступая внутрь бронха, сильно сужали его просвет.

В тех участках, где найдены облитерация бронхиол и полипозные выросты слизистой оболочки бронхов, лёгкие находились в состоянии ателектаза, имея спавшиеся альвеолы.

Обсуждение результатов

Образования, состоящие из лейкоцитов, некротического детрита, фибробластов, покрытые клетками эпителия, в виде выпячивания из стенки, подобные образованиям, найденным нами, описаны как облитерирующий бронхиолит, встречаемый при хроническом воспалении бронхов и бронхиол [9]. Авторы, A. Lopez и S. A. Martinson, считают, что облитерирующий бронхиолит является следствием организации клеточного экссудата. Результаты нашей работы согласуются с их мнением, поскольку у телят № 0737 и № 0750 имело место хроническое течение болезни в форме катарального и катарально-гнойного бронхита – воспаления с экссудатом, состоящим из множества клеток. Нельзя не отметить и роль особенностей строения бронхиол в патогенезе их облитерации. В руководстве А. В. Немилова [6] значится: «Бронхиола в своём начале выстлана однослойным мерцательным эпителием, но затем эпителий становится кубическим без мерцательных волосков и мышечный слой сходит постепенно на нет». Из этого следует, что при отсутствии ресничек («волосков») экссудат не может быть полностью элиминирован из бронхиол и претерпевает организацию, приводящую к облитерации и обтурации. Возникновение полипов на слизистой оболочке бронхов можно объяснить усиленной пролиферацией эпителия, в данном случае представляющей собой типичный компонент хронического пролиферативного бронхита при ИРТ крупного рогатого скота.

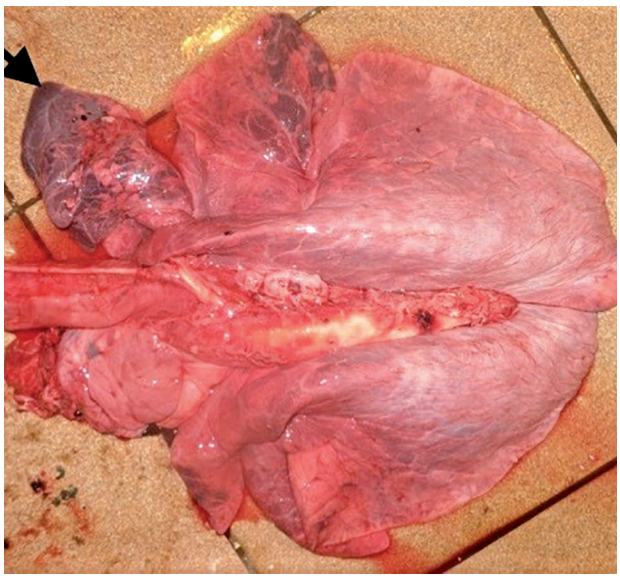

Рис. 1. Телёнок, 8,5 мес. ИРТ. Лёгкие с очагами воспаления.

Рис. 2. Телёнок, 8,5 мес. ИРТ. Лёгкое. Очаги воспаления на разрезе.

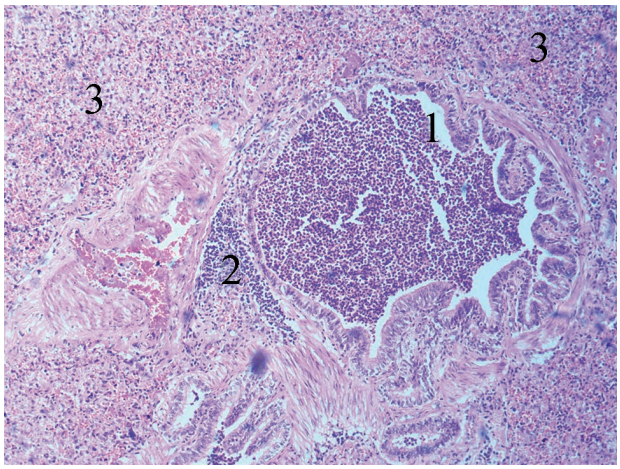

Рис. 3. Телёнок, 2,5 мес. ИРТ. Гистосрез лёгкого. Катарально-гнойный бронхит 1. Скопление лимфоцитов 2. Ателектаз 3. Окраска гематоксилином и эозином. Ув. 100_LI

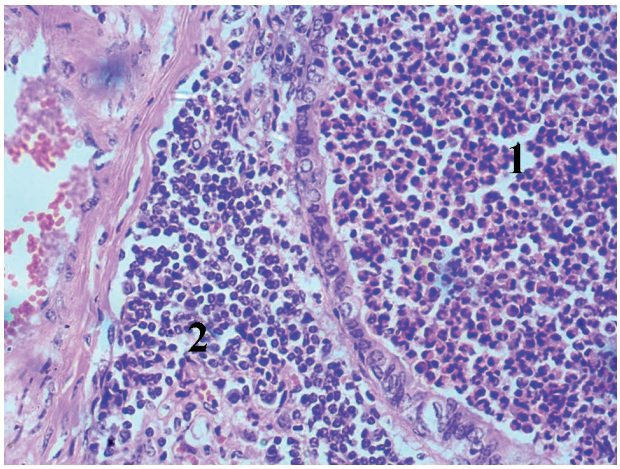

Рис. 4. Телёнок, 2,5 мес. ИРТ. Гистосрез лёгкого (фрагмент гистосреза на рисунке 3). Катарально-гнойный бронхит 1. Скопление лимфоцитов 2. Окраска гематоксилином и эозином. Ув. 400 (1)

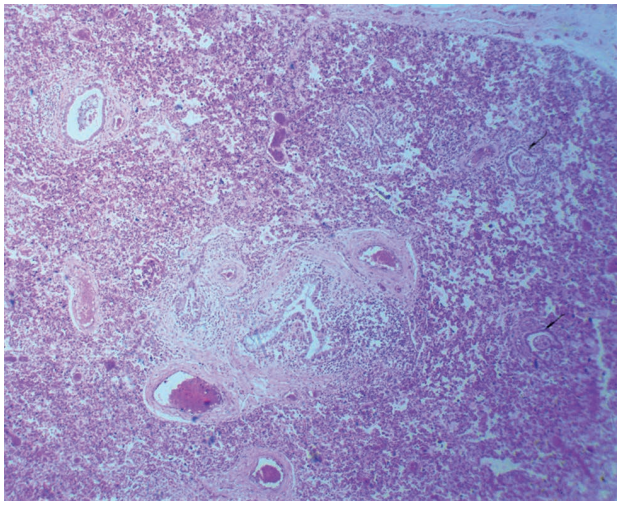

Рис. 5. Телёнок, 2,5 мес. ИРТ. Гистосрез лёгкого. Воспалительные разрастания в бронхиолах (стрелки). Окраска гематоксилином и эозином. Ув. 100_LI.

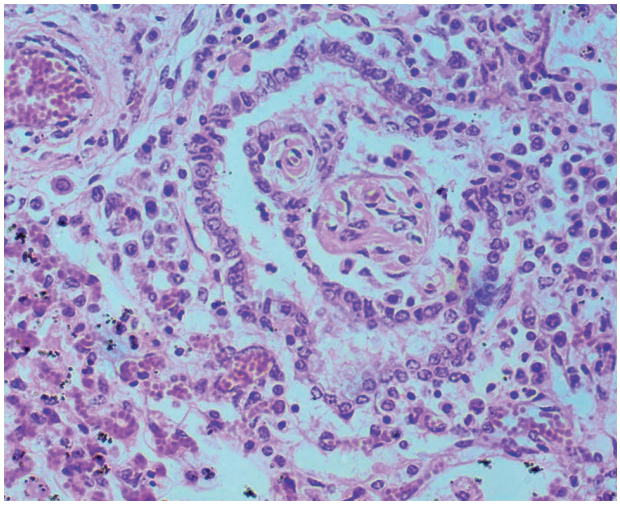

Рис. 6. Телёнок, 2,5 мес. ИРТ. Гистосрез лёгкого. Воспалительное разрастание в бронхиоле. Окраска гематоксилином и эозином. Ув. 400 (1)

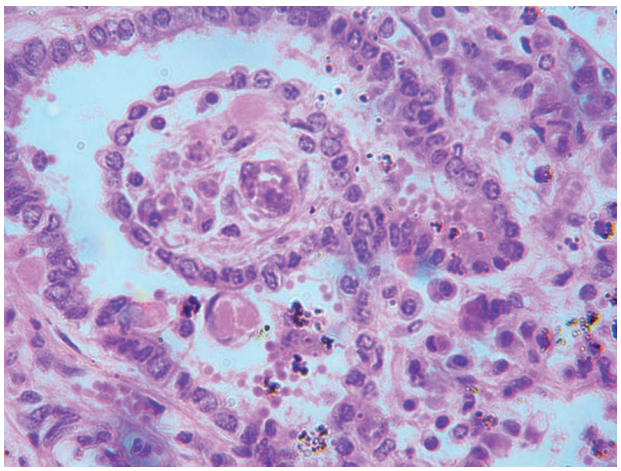

Рис. 7. Телёнок, 2,5 мес. ИРТ. Гистосрез лёгкого. Воспалительное разрастание в бронхиоле. Окраска гематоксилином и эозином. Ув. 600 (1).

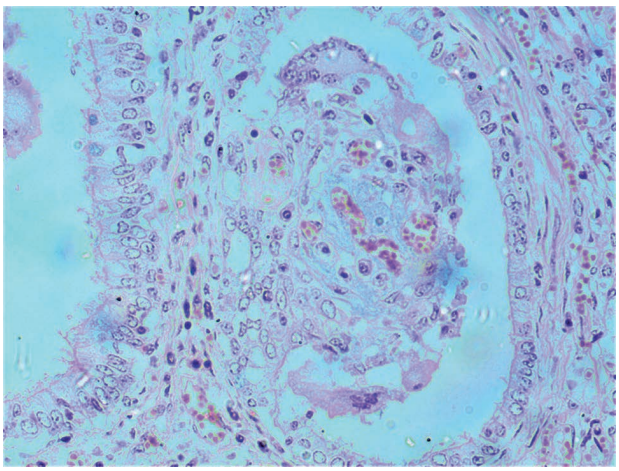

Рис. 8. Телёнок, 8,5 мес. ИРТ. Гистосрез лёгкого. Воспалительное разрастание в бронхиоле. Окраска гематоксилином и эозином. Ув. 600.

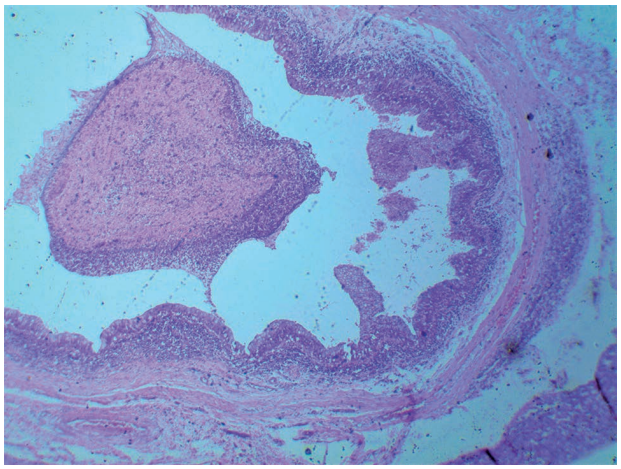

Рис. 9. Телёнок, 8,5 мес. ИРТ. Гистосрез лёгкого. Полипы в бронхе. Окраска гематоксилином и эозином. Ув. 100

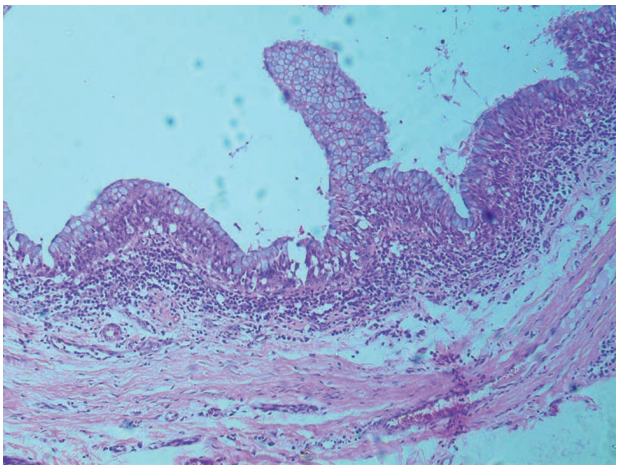

Рис. 10. Телёнок, 8,5 мес. ИРТ. Гистосрез лёгкого (фрагмент гистосреза рис. 9). Полип в бронхе. Окраска гематоксилином и эозином. Ув. 400

Выводы

1. В бронхиолах у телят, больных инфекционным ринотрахеитом, установлен облитерирующий бронхиолит, характеризующийся наличием образований, состоящих из лейкоцитов, некротического детрита, фибробластов, покрытых клетками эпителия, в виде выпячивания из стенки бронхиол.

2. В бронхах обнаружены полипозные выросты слизистой оболочки бронхов, состоящие из многорядных пластов железистых клеток.

3. Облитерация бронхиол и полипозные выросты слизистой оболочки бронхов сочетались с участками ателектаза альвеол, вызванного обтурацией просвета бронхов и бронхиол.

Список литературы

1. Бессарабов Б. Ф. Инфекционные болезни животных / Б. Ф. Бессарабов, А. А. Вашутин, Е. С. Воронин. М.: КолосС, 2007. С. 323–328.

2. Дорош М. В. Болезни крупного рогатого скота / М. В. Дорош. М.: Вече, 2007. С. 91–93.

3. Кудряшов А. А. Патологоанатомические изменения при инфекционном ринотрахеите крупного рогатого скота / А. А. Кудряшов, Е. В. Беляева, В. И. Балабанова // Актуальные вопросы ветеринарной биологии. 2018. № 1(37). С. 50–55.

4. Масюк Д. Н. Лабораторная диагностика и контроль профилактики инфекционного ринотрахеита / инфекционного пустулезного вульвовагинита крупного рогатого скота / Д. Н. Масюк, С. Г. Коляда, А. В. Кокарев. // Корма и факты. №10 (74), 2016. С. 38–41.

5. Меркулов Г. А. Курс патогистологической техники. / Г. А. Меркулов. Л.: Медицина, 1969. 423 с.

6. Немилов А. В. Гистология и эмбриология домашних животных. / А. В. Немилов. М.–Л.: Сельхозгиз. Ленинградское отделение, 1936. С. 372.

7. Шилова Е. Н. Клиническое проявление инфекционного ринотрахеита крупного рогатого скота в племенных организациях уральского региона / Е. Н. Шилова, И. М. Донник, М. В. Ряпосова // Аграрный вестник Урала. 2011. № 6 (85). С. 24–25.

8. Ackermann M. Eradication of infectious bovine rhinotracheitis in Switzerland: review and prospects / M. Ackermann, H. K. Muller, L. Bruckner, U. Kihm // Vet Microbiol 1990, 23, 365–370.

9. Lopez A. Respiratory System, Mediastinum and Pleurae. / A. Lopez, S. A. Martinson // In Pathologic Basis of Veterinary Disease, 6th Edition. Edited by J.F. Zachary. Elsevier, St Louis, MO, 2017. P. 478–480.

DOI 10.24412/2074-5036-2021-1-65-68
УДК: 591.436.2
Ключевые слова: кролик; морфология; морфометрия; желчный пузырь; топография; постнатальный онтогенез.
Key words: rabbit; morphology; morphometry; gallbladder; topography; postnatal ontogenesis.

[1]Манаков А. М., [2]Завалеева С. М.

ВОЗРАСТНЫЕ ИЗМЕНЕНИЯ МОРФОМЕТРИЧЕСКИХ ПАРАМЕТРОВ ЖЕЛЧНОГО ПУЗЫРЯ КРОЛИКА

AGE-RELATED CHANGES IN THE MORPHOMETRIC PARAMETERS OF THE RABBIT GALLBLADDER

ФГБОУ ВО «Оренбургский государственный университет»
Адрес: 460018, Россия, г.Оренбург, пр. Победы д. 13
Federal State Budgetary Educational Institution of Higher Education Orenburg State University
Address: 460018, Russia, Orenburg, Pobedy Avenue, 13

Манаков Александр Михайлович, аспирант. E-mail: a.manakoff@mail.ru
Manakov Aleksandr Mikhailovich, Postgraduate Student. E-mail: a.manakoff@mail.ru
Завалеева Светлана Михайловна, доктор биологических наук, профессор. E-mail: bio@mail.osu.ru
Zavaleeva Svetlana Mikhailovna, Doctor of Biological Sciences, Professor. E-mail: bio@mail.osu.ru

Аннотация. В статье приведены результаты исследования морфологии желчного пузыря домашнего кролика в постнатальном онтогенезе (от этапа новорожденности до четырех лет). В возрастном аспекте представлены изменения топографии и органометрических показателей исследуемого органа. Отмечены преобладающие формы желчного пузыря на этапах развития животного. Определены периоды наибольшего роста и начала возрастной инволюции органа.

Summary. *The article presents the results of a study of the morphology of the gallbladder of a domestic rabbit in postnatal ontogenesis (from the neonatal stage to four years). In the age aspect, changes in the topography and organometric indicators of the investigated organ are presented. The predominant forms of the gallbladder at the stages of animal development are noted. The periods of the greatest growth and the beginning of age-related involution of the organ were determined.*

Введение

Заболевания органов пищеварительной системы являются одной из актуальных проблем современной медицины и ветеринарии. В структуре нозологий у домашних и сельскохозяйственных животных часто встречается патология гепатобилиарного тракта [7]. При этом значительный процент заболеваний связан с пороками развития и аномалиями печени и желчного пузыря [10].

По мнению ряда авторов, отклонения в строении желчевыводящей системы имеют широкие пределы индивидуальной изменчивости [6]. В то же время аномалии и пороки развития желчного пузыря в ряде случаев, провоцируют нарушения его моторики и являются фактором, увеличивающим риск развития функциональной и органической патологии гепатобилиарной системы [5].

Данные о нормальном расположении и морфометрических показателей желчного пузыря неоднозначны и противоречивы [3]. Известно, что у взрослых особей и новорожденных расположение желчного пузыря в брюшной по-

лости различно [1]. Однако, следует сказать, что изучение морфологии желчного пузыря в большей степени основано на исследованиях человеческого организма, и данные у других млекопитающих могут отличаться.

Ранее уже была дана морфологическая и морфометрическая оценка органов гепатобилиарной системы кроликов ювенильного периода, в частности, был установлен неравномерный рост линейных параметров желчного пузыря с преобладающим ростом его ямки. Определена наиболее часто встречаемая форма исследуемого органа. Представлены данные о синхронности роста печени и желчного пузыря [4].

Следует отметить, что до сих пор отсутствует общепризнанная классификация и номенклатура вариантов строения и возрастных изменений органов желчевыводящей системы кроликов.

При этом данных об изменении топографии морфометрических параметров органа в доступной литературе недостаточно. Целью исследования является изучение морфологии желчного пузыря домашнего кролика на этапах постнатального развития организма (от периода новорожденности до четырех лет).

Материалы и методы

Работа выполнена в условиях крестьянско-фермерского хозяйства Оренбургского района и лаборатории кафедры биологии и почвоведенья ОГУ. Для исследования были отобраны 45 клинически здоровых кроликов самцов. Животные были распределены на пять возрастных групп от периода новорожденности до четырех лет. Каждая группа включала по девять особей.

Забой кроликов осуществлялся щадящим способом с предварительным оглушением электрическим током с помощью двухконтактного электрода. После чего проводилось обескровливание тушки. Затем выполнялось стандартное препарирование с исследованием брюшной полости [2]. Органы гепатобилиарной системы изучали морфологическим и морфоорганометрическим методами. Исследовали топографию органа, форму, цвет и массу желчного пузыря. Линейные размеры: длину, диаметр – измеряли электронным штангенциркулем Inforce 06-11-40 с ценой деления 0,01мм и линейкой с ценой деления один мм. Индекс желчного пузыря вычисляли в процентах от общей массы печени кролика.

Для определения формы желчного пузыря при наличии грубых видимых деформаций использовали описательный метод с субъективной оценкой строения органа, в остальных случаях применяли алгоритм Ю. А. Шеховцовой [8]. С целью уточнения соотношения роста желчного пузыря и печени определяли длину, ширину и глубину ямки (углубления) желчного пузыря.

Полученные при исследовании данные подвергали статистической обработке с помощью программного пакета Microsoft Office Excel-2007, применялись методы вариационной параметрической и непараметрической статистики с расчетом среднего арифметического изучаемого показателя (M), среднего квадратичного отклонения (σ), стандартной ошибки среднего (m). Статистическая значимость полученных данных при сравнении средних количественных величин определялось по t-критерию Стьюдента с вычислением вероятности ошибки (P) при проверке нормальности распределения и равенства генеральных дисперсий (F-критерий Фишера).

Результаты исследования

Желчный пузырь всех возрастных периодов расположен на висцеральной поверхности печени, в углублении, образованном квадратной и правой ее долями. Передняя поверхность тела желчного пузыря плотно прирощена к углублению. Задняя его поверхность обращена к пилорическому отделу желудка и к передней поверхности верхней части двенадцатиперстной кишки. Дно желчного пузыря обращено каудально и вниз. В периоде новорожденности наблюдается более вертикальное положение органа, благодаря чему дно обращено вниз под острым углом. Шейка желчного пузыря продолжается в пузырный проток, направленный в ворота печени. Размер углубления после рождения кролика оказывается меньше размеров желчного пузыря, однако, при этом отсутствует его подвижность. Начиная с двух месяцев, величина исследуемого органа преобладает над размером ямки (рис. 1.).

Цвет органа варьирует в широких пределах: от светло-желтого до зеленовато-коричневого. При этом у новорожденных преобладают светлые оттенки. После достижения половой и физиологической зрелости окраска не изменяется и характеризуется зеленовато-бурыми оттенками.

У взрослых особей желчный пузырь в 88,90 % случаев имеет расширенную к дну форму, а у новорожденных в 56,60 % случаев; встречаются и другие формы: овальная с утолщенным дном (22,20 %), цилиндрическая (11,10 %) и округлая (11,10 %). В ювенильном периоде с увеличением длины желчного пузыря увеличиваются диаметры дна и тела, а в более раннем периоде диаметры всех отделов органа. После достижения половой зрелости желчный пузырь в большинстве случаев приобретает расширенную ко дну мешковатую форму (66,70 %). Среди остальных форм в данном периоде чаще наблюдаются овальная (22,20 %) и округлая (11,10 %).

Масса желчного пузыря увеличивается от 0,25 до 1,99 г, после четвертого месяца статистически значимого изменения данного показателя не отмечается. В семь месяцев прирост массы органа останавливается. Индекс желчного пузыря взрослой особи составляет 1,40 %. Минимальное значение индекса наблюдается у новорожденных (0,57 %), затем он в три месяца достигает максимума (1,85 %), в последующем наблюдается его снижение к моменту завершения роста печени. В пределах ювенильного периода значимых изменений индекса желчного пузыря не отмечается.

В период от новорожденности до четвертого месяца длина желчного пузыря увеличивается с 7,50 до 42,10, диаметр его возрастает с 2,13 до 19,10 мм. Затем наблюдается небольшой рост параметров до семимесячного возраста. Ямка желчного пузыря аналогично возрастает в длину от 9,17 до 46,50 мм. Однако после четырех месяцев ее длина сокращается до 34,50 мм, за счет каудальной части. Наибольшая глубина ямки отмечается в шесть месяцев, после чего несколько уменьшается до 4,05 мм. Ширина ямки подобно глубине достигает максимума в четыре месяца (17,10 мм), затем уменьшается. У взрослых кроликов ширина ее составляет 12,40 мм. Морфометрические параметры приведены на рисунке 2.

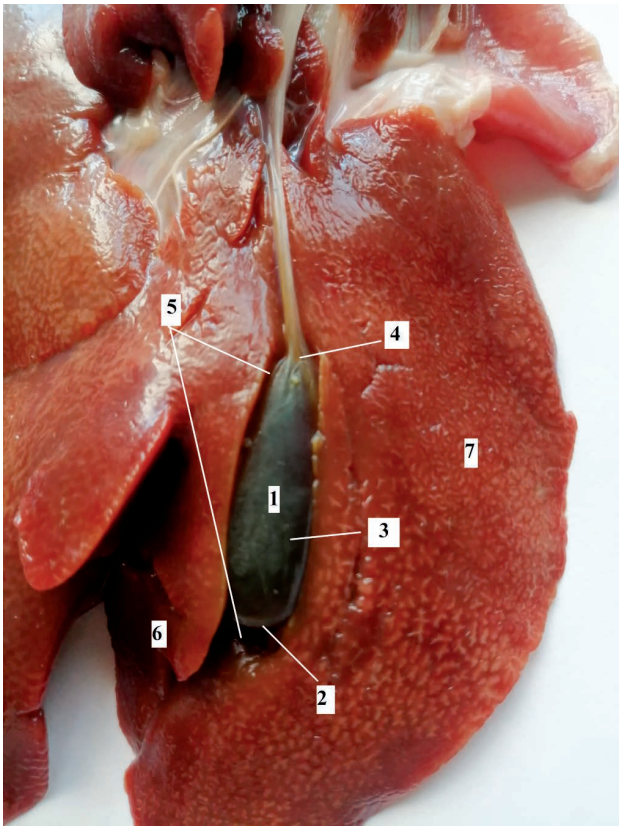

Рис. 1. Общий вид желчного пузыря кролика. 1 – желчный пузырь; 2 – дно; 3 – задняя поверхность тела; 4 – шейка; 5 – углубление (ямка) желчного пузыря; 6 – квадратная доля печени; 7 – правая доля печени.

Обсуждение

Желчный пузырь находится на висцеральной поверхности, снизу, в вырезке, образованной правой и квадратной долями печени. У новорожденных и у кроликов ювенильного периода преобладают светлые оттенки окраски желчного пузыря. Форма желчного пузыря варьирует в широких пределах, что сопоставляется с данными других авторов [9]. При исследовании были определены возрастные закономерности изменения формы органа, и во всех периодах преобладал тип желчного пузыря с расширенным дном. При анализе полученных средних величин по каждому параметру органу заметна тенденция к округлению его формы к периоду половой зрелости. Аномалий развития органа обнаружено не было, что может указывать на тот факт, что у кроликов в конкретных условиях содержания частота аномалий не превышает средних значений.

Сочетанных аномалий также нами выявлено не было, что согласуется с результатами других исследователей [10].

Наиболее интенсивно рост желчного пузыря наблюдается до начала ювенильного периода. Окончание роста и стабилизация его параметров происходит к периоду половой зрелости (четыре месяца). По мере роста печени и желчного пузыря относительно друг друга изменяется индекс желчного пузыря. У новорожденных он определяется в 0,57 %, затем следует интенсивный рост до 1,85 (три месяца) и в дальнейшем постепенное снижение с 1,61 (шесть месяцев) до 1,40 (один год). Таким образом, наблюдается неравномерность и асинхронность роста печени [4] и желчного пузыря.

Параметры ямки в период новорожденности превышают таковые желчного пузыря, благодаря чему орган оказывается полностью погружен в висцеральную поверхность печени. Начиная с ювенильного периода глубина ямки становится, вероятно, недостаточной и желчный пузырь выступает над висцеральной поверхностью печени. Регрессия и стабилизация основных размеров ямки к периоду половой и физиологической зрелости, по-видимому, объясняется продолжающимся ростом квадратной и правой долями печени.

Абсолютная масса желчного пузыря имеет тенденцию к уменьшению в пострепрподуктивном периоде (четыре года), что свидетельствует об инволютивной перестройке органа.

Заключение

Полученные результаты изучения морфологии желчного пузыря домашнего кролика на этапах постнатального развития свидетельствуют, что во всех периодах постнатального онтогенеза желчный пузырь преимущественно обладает расширенной ко дну формой. Рост морфометрических параметров органа завершается к четырем месяцам, одновременно с началом половой зрелости. В репродуктивном периоде определяется асинхронность роста желчного пузыря и печени, за счет продолжающегося роста последней и изменения параметров ямки. В пострепродуктивном периоде масса органа уменьшается в связи с процессами старения организма.

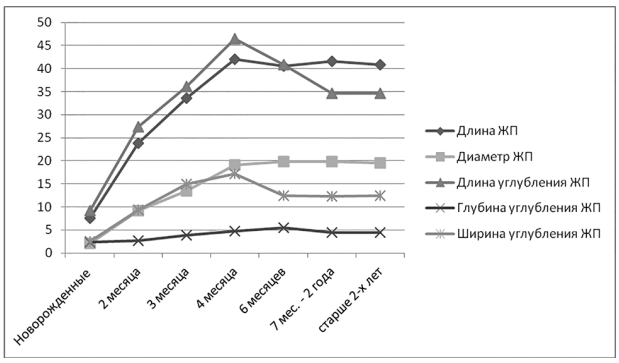

Рис. 2. Сравнение морфометрических параметров желчного пузыря кролика и его ямки

Таким образом, в ходе изучения была продемонстрирована высокая вариабельность его строения в зависимости от этапа онтогенетического развития.

Список литературы

1. Башина С. И. Возрастная морфология свиньи в постнатальный период онтогенеза / С. И. Башина // Известия Оренбургского государственного аграрного университета, 2013. № 2. С. 102–104.

2. Гиммельрейх Г. А. Анатомия домашних животных. Практикум по препарированию. / Г. А. Гиммельрейх, Г. С. Абельянц, П. А. Осинский, С. К. Рудик, В. С. Левчук. К.: «Вища школа», 1980. 136 с.

3. Дмитриева Т. А. Топографическая анатомия домашних животных / Т. А. Дмитриева, П. Т. Саленко, М. Ш. Шакуров. М.: КолоС, 2008. 414 с.

4. Завалеева С. М. Морфология печени кролика домашнего в ювенильном периоде / Завалеева С. М., Манаков А. М., Садыкова Н. Н. // Глобальный научный потенциал. Тамбов: Фонд развития науки и культуры, 2019. Т. 98. № 5. С. 115–121.

5. Зиматкин С. М. Сравнительная анатомия печени и желчевыводящих путей человека и крысы. С. М. Зиматкин, Н. И. Марковец // Вестник ВГМУ. 2016. № 3. С. 18–23.

6. Сидорова К. А. Морфофункциональная характеристика печени кроликов / К. А. Сидорова, Н. А. Черменина, С. А. Веремеева, К. С. Есенбаева, Е. Н. Кузьмина // Агропродовольственная политика России. 2012. № 12. С. 65–67.

7. Силантьева Н. Т. Желчевыделительная система печени маралов в онтогенезе / Н. Т. Силантьева // Вестник АГАУ. 2016. №1 (135). С. 114–117.

8. Шеховцова Ю. А. Определение формы желчного пузыря у людей разного возраста / Ю. А. Шеховцова // ВНМТ. 2012. № 1.

9. Meilstrup J. W. Imaging of gallbladder variants. / J. W. Meilstrup, K. D. Hopper, G. A. Thieme // AJR Am J Roentgenol 157: 1205–1208, 1991.

10. Oyar O. Bilobed gallbladder diagnosed by oral cholecysto-CT. / O. Oyar, A. Yesildag, U. Gulsoy, N. Sengul, M. Isler // Comput Med Imaging Graph 27:315–319, 2003.

Robert H. Six[a], Csilla Becskei[b], Mark M. Mazaleski[a], Josephus J. Fourie[c], Sean P. Mahabir[a], Melanie R. Myers[a], Nathalie Slootmans[b]

ЭФФЕКТИВНОСТЬ САРОЛАНЕРА, НОВОГО ПЕРОРАЛЬНОГО ИЗОКСАЗОЛИНА, ПРОТИВ ДВУХ РАСПРОСТРАНЕННЫХ КЛЕЩЕВЫХ ИНВАЗИЙ У СОБАК: *DEMODEX* SPP. И *OTODECTES CYNOTIS*

a «Зоэтис», Центр исследований и разработок в области ветеринарной медицины,
333 Portage St., Kalamazoo, MI 49007, USA (США).
b «Зоэтис», Центр исследований и разработок в области ветеринарной медицины,
Mercuriusstraat 20, Zaventem B-1930, Belgium (Бельгия).
c ClinVetInternational (pty) Ltd., Uitsigweg, Bainsvlei 9338,
Bloemfontein, SouthAfrica (Южно-Африканская Республика).

Резюме. Эффективность сароланера (Симпарика™, «Зоэтис») оценивали против *Demodex* spp. у собак с генерализованным демодекозом и против *Otodectes cynotis* (ушная чесотка) у собак с индуцированными инвазиями.
В первом исследовании 16 собакам с клиническими признаками генерализованного демодекоза и положительным результатом на клеща *Demodex* spp. рандомно назначали лечение либо сароланером (2 мг/кг) перорально в дни 0, 30 и 60, либо местно раствором имидаклоприда (10 мг/кг) и моксидектина (2,5 мг/кг) каждые 7 дней со дня 0 по день 81. У собак, получавших сароланер, количество клещей по сравнению с таковым до лечения снизилось на 97,1 % через 14 дней и на 99,8 % через 29 дней после первой дозы, впоследствии живые клещи не обнаруживались. Еженедельная обработка имидаклопридом плюс моксидектином привела к уменьшению количества клещей на 84,4 и 95,6 % в эти две временные точки соответственно, начиная с 74 дня клещи не обнаруживались. У всех собак в обеих группах отмечали заметное облегчение клинических признаков демодекоза.
Во втором исследовании 32 собаки с индуцированной инвазией *O. cynotis* рандомизировали (по восемь в группу) на получение сароланера перорально (2 мг/кг) однократно в день 0 или двукратно (в дни 0 и 30) или в группу плацебо для каждого режима дозирования. Однократное пероральное введение сароланера в дозе 2 мг/кг обеспечивало снижение числа ушных клещей на 98,2 % к 30 дню, а двукратное введение сароланера с интервалом в один месяц – снижение числа ушных клещей на 99,5 % к 60 дню по сравнению с контрольными группами плацебо. Ни в одном исследовании не отмечалось нежелательных явлений, связанных с применением препарата.
В этих исследованиях сароланер после перорального введения в дозе 2 мг/кг высокоэффективно снижал количество живых клещей при естественной инвазии *Demodex* spp. и индуцированной инвазии *O. cynotis*. Кроме того, у собак с демодекозной инвазией наблюдалось заметное облегчение клинических признаков генерализованной формы заболевания.
© 2016 Авторы. Опубликовано Elsevier BV. Эта статья находится в открытом доступе, лицензия CC BY-NC-ND («с указанием авторства – некоммерческая – без производных»)

Введение

Демодекоз — это воспалительное паразитарное заболевание собак, характеризующееся присутствием большего, чем в норме, количества клещей *Demodex*. Традиционно считалось, что демодекоз как заболевание вызывается неконтролируемым размножением клеща *Demodex canis*, хотя в последнее время у собак с демодекозом также обнаруживают *Demodex injai* и *Demodex cornei* (Forsythe et al., 2009; Sastre et al., 2012; Desch and Hillier, 2003). Клещи *Demodex* spp. считаются нормальным обитателем кожи собаки и передаются от матери новорожденным при прямом контакте в первые два-три дня жизни. В соскобах кожи можно увидеть четыре стадии: яйца, личинки, нимфы и половозрелой особи (Muller and Kirk, 2013). Различают два типа демодекоза, локализованный и генерализованный, хотя единого принятого стандарта относительно количества локальных поражений, при котором заболевание можно признать генерализованным, не существует. Диагноз ставится на основании клинических признаков и микроскопии глубоких соскобов кожи, которая подтверждает присутствие клещей.

Генерализованный демодекоз – это тяжелая патология, которая с трудом поддается контролю зарегистрированными в настоящее время препаратами. Для лечения генерализованного демодекоза могут использоваться насыщающие аппликации растворов амитраза, но это трудоемкий процесс, поскольку требует погружения или увлажнения всей поверхности тела собаки и/или

втирания препарата с повторением процедуры от трех до шести раз с интервалом 14 дней. Более высокие дозы могут быть более эффективны, но, как правило, сопряжены с ростом частоты нежелательных реакций (Mueller, 2004). Часто сообщаемые побочные эффекты включают в себя временный седативный эффект в течение 12–24 часов, особенно после первой процедуры, и появление зуда у некоторых собак. Было показано, что ряд макроциклических лактонов, используемых в дозах и режимах, не регламентированных инструкцией по применению, эффективны против клещей *Demodex* spp. (в разной степени), при этом требуемые высокие дозы часто вызывают побочные реакции (Garfield and Reedy, 1992; Johnstone, 2002; Schnabl et al., 2010). Пероральный ивермектин в высоких дозах при ежедневном применении обеспечивал эффективный контроль демодекоза на протяжении четырех месячных периодов лечения (Paterson et al., 2009, 2014), однако на фоне таких высокодозных режимов у собак иногда отмечали токсические проявления (Bissonnette et al., 2009). Один из макроциклических лактонов, моксидектин, в сочетании с имидаклопридом эффективен при лечении демодекоза: топикально один раз в месяц или, в тяжелых случаях, один раз в неделю (Heine et al., 2005; Fourie et al., 2009): он одобрен по этому показанию в Европе. Однако, согласно данным других клинических исследований, эффективность этого препарата ниже, особенно у собак со среднетяжелыми или тяжелыми клиническими признаками демодекоза (Mueller et al., 2009), и получено подтверждение, что эффективность растет с частотой аппликаций, достигая максимальной величины при недельных интервалах (Paterson et al., 2009).

Отоакариаз или ушную чесотку вызывает *Otodectes cynotis*, облигатный паразит, который заселяет вертикальные и горизонтальные слуховые проходы собак и кошек. У собак, инвазированных *O. cynotis*, чаще всего развивается наружный отит, характеризующийся эритемой кожи вертикальных и горизонтальных проходов и темно-коричневым церуминозным экссудатом. Помимо наружного отита, возможно поражение головы, шеи, корня хвоста и туловища, если клещи «покидают» слуховые проходы. Щенки оказались наиболее восприимчивыми, сообщалось также о зоонозных инвазиях (Curtis, 2004; Muller and Kirk, 2013). Диагноз инвазии, вызванной O. cynotis, ставят при обнаружении клещей в церуминозном дебрисе инфицированного слухового прохода или при визуализации клещей при отоскопическом обследовании.

Многие ушные препараты в жидкой форме, содержащие противогрибковые, антибактериальные, стероидные и/или антипаразитарные компоненты, одобрены для лечения инвазии, вызываемой *O. cynotis*, у собак, но они обладают ограниченным остаточным действием и требуют регулярного повторного применения на протяжении нескольких дней. Сообщалось также о нерегламентированном ушном применении препаратов, содержащих пиретрины и ивермектин (Muller and Kirk, 2013) или фипронил (Bourdeau and Lecanu, 1999 Vincenti and Genchi, 1997), в отдельных случаях эффективном. Топикальные капельные (спот-он) лекарственные формы, в том числе макроциклические лактоны селамектин и моксидектин, эффективны для терапии и контроля вызываемых *O. cynotis* инвазий у собак при ежемесячном применении (Krieger et al., 2005; Six et al., 2000; Arther et al., 2015). Моксидектин при пероральном (нерегламентированном) введении в дозе 0,2 мг/кг двукратно с 10-дневными интервалами также был эффективным (Muller and Kirk, 2013). Системные препараты с остаточным действием как метод лечения вызывают интерес и у ветеринарных врачей, и у владельцев.

Сароланер (СимпарикаТМ, «Зоэтис») – это новый изоксазолин, обладающий высокой активностью против клещей и блох (McTier et al., 2016), а также чесоточных клещей (Becskei et al., 2016) при пероральном применении. Два поисковых исследования провели на собаках для оценки эффективности и безопасности применения сароланера против естественных инвазий *Demodex* spp. и индуцированных ушных инвазий *O. cynotis*: в минимальной дозе 2 мг/кг ежемесячно для лечения и контроля блошиных и клещевых инвазий.

Материалы и методы

Два лабораторных исследования провели в Южно-Африканской Республике в соответствии с принципами надлежащей клинической практики (EMEA, 2000). Протоколы исследования были рассмотрены и одобрены комитетами по содержанию и использованию лабораторных животных компаний ClinVet и «Зоэтис». Маскирование в обоих исследованиях обеспечивалось разделением функций. Распределение по группам исследования маскировалось от всего персонала, проводящего наблюдения или обеспечивающего уход за животными, берущего соскоб кожи и/или выполняющего подсчет.

Животные

В обоих исследованиях собак содержали индивидуально в вольерах, которые позволяли аудиальный и визуальный, но не физический контакт и соответствовали принятым стандартам благополучия животных. Каждую собаку индивидуально маркировали с помощью буквенно-цифрового имплантируемого микрочипа. У собак не применяли эктопаразитициды как минимум 90 дней, и на начало исследования животные были клинически здоровы. Собаки получали соответствующий поддерживающий рацион, состоящий из коммерческого сухого корма для собак, на протяжении всего исследования. Вода была доступна без ограничений.

В исследование с демодекозной инвазией включили 16 (6 самцов и 10 самок) взрослых беспородных собак местного происхождения в возрасте ≥ 6 месяцев и массой от 6,2 до 23,1 кг. Собаки были включены в исследование как подходящие животные с естественными демодекозными инвазиями. Двенадцать собак были набраны изначально, еще четыре собаки были добавлены приблизительно через три месяца. У всех набранных собак отмечались клинические признаки генерализованного демодекоза, а именно — такие поражения кожи, как алопеция, эритема, комедоны, папулы, пустулы, фолликулярные слепки, чешуйки или корки, охватывающие всю поверхность тела или разделенные на пять и более локальных участков поражений (каждый диаметром > 2,5 см), или пододемодекоз с поражением двух и более конечностей и не менее чем четыре живых клеща *Demodex* в глубоких соскобах кожи (Muller and Kirk, 2013; Mueller et al., 2012). Кроме того, собаки не получали кортикостероиды короткого действия не менее одной недели или кортикостероиды длительного действия не менее четырех недель до дня 0.

Для исследования с отодектозной инвазией использовали тридцать две (17 самцов и 15 самок) взрослых специально выведенных собаки породы бигль и смешанных пород, возраста 1–7 лет, массой тела от 8,0 до 24,8 кг. Инвазии *O. cynotis* у этих собак индуцировали заранее: собирали клещей с помощью лаважа у собак-доноров с подтвержденными естественными инвазиями и переносили приблизительно по 100 клещей в каждое ухо собак-реципиентов. В день -4 присутствие живых клещей подтверждали отоскопическим обследованием.

Экспериментальный план и методы

Общие методы: днем 0 был определен день, когда животное получало препарат в первый раз. Собаки адаптировались к условиям исследования не менее чем 14 дней до начала лечения. Перед включением в исследование ветеринарный врач проводил физикальное обследование каждой собаки для определения состояния здоровья и пригодности, а наблюдение общего состояния здоровья проводили не реже одного раза в день на протяжении всего исследования. Препараты задавали после кормления. С вечера накануне утреннего введения препарата собак выдерживали на голодной диете, за час до введения препарата собакам предлагали стандартный рацион. Таблетки вводили перорально таблеткодавателем, чтобы собака получила точную и полную дозу. Каждую собаку наблюдали несколько минут, а затем приблизительно через два часа после введения препарата, чтобы подтвердить получение полной дозы. Через 1, 3, 6 и 24 часа после введения препарата всех собак наблюдали на какие-либо признаки отклонений в состоянии здоровья. Чтобы избежать перекрестного заражения или заражения собак во время подсчета клещей, исследовательский

персонал менял защитную одежду между собаками в каждой группе исследования, использовал отдельные поводки, перчатки и оборудование для каждой собаки и очищал поверхность стола для осмотра, используемого для взятия соскобов и/или подсчета клещей.

В исследовании с демодекозной инвазией демодекоз оценивали по количеству клещей и выраженности клинических признаков. Заражение клещами оценивали по глубоким соскобам кожи, взятым с пяти основных участков с наиболее тяжелыми клиническими проявлениями клещевой инвазии по данным визуального осмотра. Соскобы во все дни подсчета клещей брали с одних и тех же пяти основных участков. Материал соскобов переносили на предметное стекло, смешивали с минеральным маслом и исследовали под микроскопом с использованием 40- или 100-кратного увеличения для подсчета половозрелых и неполовозрелых клещей. Клинические признаки демодекоза оценивали как процент поверхности тела с кожными поражениями с последующим присвоением клинической оценки каждому из четырех параметров: (1) комедоны, пустулы и папулы, (2) фолликулярные слепки, корки и чешуйки, (3) алопеция и (4) эритема. После оценки в день -4 собак разделили на блоки по две особи по убыванию количества клещей и рандомизировали на лечение либо сароланером (Симпарика™, «Зоэтис»), либо положительным контролем, топикальной комбинацией имидаклоприда и моксидектина (Адвокат®/Адвантэйдж® Мульти, раствор для наружного применения у собак, 100 мг имидаклоприда + 25 мг моксидектина/мл, «Байер»). Собакам в группе сароланера перорально задавали одну таблетку, которую срезали стружкой или соскабливали, чтобы получить целевую дозу 2 мг/кг сароланера в дни 0, 30 и 60. Собакам положительного контроля препарат применяли топикально один раз в неделю с 0 по 81 день в соответствующей дозе, обеспечивающей ≥10 мг имидаклоприда + ≥2,5 мг моксидектина/кг, согласно рекомендациям европейской инструкции по применению для собак с тяжелым генерализованным демодекозом. Дозы рассчитывали на основе последних значений массы тела, определяемой в дни -3, 29 и 59. Всех собак обследовали на клинические признаки демодекоза, взятие соскобов кожи / подсчет клещей проводили в дни 14, 29, 44, 59, 74 и 91.

В исследовании с отодектозной инвазией определяли массу собак и проводили отоскопическое обследование в день -4; 32

Таблица 1

Среднее геометрическое количество живых клещей *Demodex*, диапазон, процентная эффективность по сравнению с показателями до лечения и доля собак без живых клещей среди собак, получивших три ежемесячных дозы сароланера перорально или еженедельно получавших топикально имидаклоприд и моксидектин

		День исследования						
		4	14	29	44	59	74	91
Сароланер (n = 8)	Среднее количество	260,5	7,5*,**	0,4*,**	0,0*	0,0*	0,0*	0,0*
	Диапазон	4–1275	0–315	0–8	0–0	0–0	0–0	0–0
	Эффективность (%)	-	97,1	99,8	100	100	100	100
	Без клещей (%)	0	37,5	75	100	100	100	100
Имидаклоприд плюс моксидектин (n = 8)	Среднее количество	243,2	37,8*	10,8*	0,7*	0,1*	0,0*	0,0*
	Диапазон	17–2820	0–1733	0–383	0–9	0–1	0–0	0–0
	Эффективность (%)	-	84,4	95,6	99,7	>99,9	100	100
	Без клещей (%)	0	37,5	37,5	62,5	87,5	100	100

Примечание. * – Среднее геометрическое количество живых клещей после обработки статистически значимо ниже, чем до обработки (P < 0,0001). *, ** – Среднее геометрическое количество живых клещей в случае сароланера статистически значимо ниже, чем в случае комбинации имидаклоприда и моксидектина (P < 0,0331).

животных с положительным результатом на живых клещей отобрали для включения в исследование. Шестнадцать животных получили препарат однократно в день 0, остальные 16 животных получили две дозы препарата (в дни 0 и 30). В рамках каждого режима дозирования собаки получали перорально таблетки плацебо или сароланера (восемь особей на группу) и находились в индивидуальных вольерах, в соответствии с рандомизированным полным блочным дизайном. Собакам в группах, получавших сароланер, задавали перорально по одной таблетке, которую срезали стружкой или соскабливали, чтобы обеспечить целевую дозу 2 мг/кг. Контрольные собаки получали по одной таблетке плацебо. Дозу в день 0 рассчитывали по массе тела в день -4; собак, получавших две дозы, также взвешивали в день 28 для расчета дозы в день 30. У собак в группах однократного введения на 14 день проводили отоскопическое обследование на присутствие живых клещей, на 30 день – подсчитывали общее количество ушных клещей. Собак в группах двукратного введения обследовали с помощью отоскопа на 14 и 44 дни, общее количество клещей подсчитывали на 60 день. Чтобы подсчитать общее количество клещей, собакам вводили седативные препараты, каждое ухо промывали и обрабатывали отдельно. Слуховые проходы заполняли препаратом Docusol® (5% докузата натрия) и массировали, чтобы размягчить содержимое. Затем раствор докузата натрия удаляли из ушей и пропускали через сито с размером ячеек 38 мкм. После этого уши промывали теплым физиологическим раствором, который пропускали через то же сито. Уши отоскопировали, и при необходимости процесс промывания повторяли до тех пор, пока слуховые проходы не были оценены как чистые (без видимой серы или клещей). Содержимое сита промывали водой и переносили в чашку Петри для исследования под стереомикроскопом. Всех живых клещей (половозрелые особи, личинки и нимфы) подсчитывали, результаты обоих ушей суммировали для получения общего количества клещей у каждого животного.

Анализ данных

Все расчеты выполняли с использованием программы SAS версии 9.2 (SAS Institute, Кэри, Северная Каролина, США). Экспериментальной единицей служила отдельная собака. Количество клещей преобразовывали по свойству логарифма с приведением к виду $\log_e$(количество + 1) перед анализом для стабилизации дисперсии и нормализации данных. Различия оценивали на двустороннем уровне значимости $\alpha = 0{,}05$. Средние геометрические значения (средние значения с обратным преобразованием) рассчитывали по среднему значению, полученному методом наименьших квадратов. Эффективность (% снижения) рассчитывали по отношению к количеству до применения препарата или плацебо по следующей формуле:

Количество живых клещей *Demodex* анализировали с использованием смешанной линейной модели для повторных измерений, включая фиксированные эффекты «тип лечения», «день исследования» и «взаимодействие между типом лечения и днем исследования». Случайные эффекты включали серию, блок в серии, взаимодействие между блоком и типом лечения в серии и ошибку. Кроме того, во время каждой клинической оценки определяли процентную долю собак без живых клещей в каждой группе, частотное распределение тяжести поражения кожи для каждого типа поражения и процентное изменение степени поражения кожи от исходного уровня.

Общее количество живых клещей Otodectes на 30 и 60 день анализировали с использованием смешанной линейной модели, включающей фиксированный эффект «тип лечения» и случайные эффекты «блок» и «ошибка».

Результаты

Эффективность

До начала лечения все собаки, включенные в исследование с демодекозной инвазией, имели клещевую инвазию со средним геометрическим количеством клещей приблизительно 250 на собаку в каждой группе. Обе обработки привели к быстрому уменьшению

Таблица 2

Оценка клинических признаков демодекоза у собак, получивших три ежемесячных дозы сароланера перорально или еженедельно получавших топикально имидаклоприд и моксидектин; средний процент поверхности тела с поражениями и доли собак с разными типами поражений

14,3

		День исследования						
		4	14	29	44	59	74	91
Сароланер (n = 8)	Пораженная поверхность тела (%)	69	60	26	7	4	2	1
	Фолликулярные слепки, чешуйки, корки	100	100	87,5	75,0	37,5	25,0	12,5
	Комедоны, папулы, пустулы	12,5	25,0	0,0	0,0	0,0	0,0	0,0
	Алопеция	100	100	100	87,5	50,0	12,5	12,5
	Эритема	50,0	25,0	37,5	12,5	25,0	37,5	12,5
Имидаклоприд плюс моксидектин (n = 7)[a]	Пораженная поверхность тела (%)	66	51	16	8	6	3	2
	Фолликулярные слепки, чешуйки, корки	100	85,7	42,9	28,6	42,9	28,6	14,3
	Комедоны, папулы, пустулы	14,3	14,3	0,0	0,0	0,0	0,0	0,0
	Алопеция	100	100	71,4	57,1	42,9	28,6	28,6
	Эритема	61,4	14,3	14,3	14,3	14,3	14,3	14,3

Примечание. а – Одну собаку исключили из оценки клинических признаков из-за сопутствующего лечения антибиотиками.

количества живых клещей (таблица 1), причем результаты всех подсчетов после обработки (начиная с 14 дня) были статистически значимо ниже, чем таковые до обработки ($P \leq 0{,}0001$). Это уменьшение происходило заметно быстрее в случае перорального применения сароланера: количество клещей при такой терапии было статистически значимо ниже на 14 день ($P = 0{,}0331$) и 29 день ($P = 0{,}0038$), чем в случае комбинации имидаклоприда и моксидектина. Среднее количество существенно не различалось при последующих оценках ($P > 0{,}05$). Доля собак без живых клещей в группе, получавшей сароланер, составляла 37,5 % на 14 день, 75 % на 29 день и 100 % во все последующие дни. Среди собак, получавших имидаклоприд + моксидектин еженедельно топикально, 37,5 % были свободны от живых клещей на 14 и 29 дни, 62,5 % — на 44 день, 87,5 % — на 59 день, с этого дня живые клещи не обнаруживались ни у одной из собак (таблица 1).

В этом исследовании одну собаку, получавшую имидаклоприд и моксидектин, исключили из оценки прогрессирования клинических признаков из-за сопутствующего лечения случайной раны системным антибиотиком и нестероидными противовоспалительными препаратами, которые могли способствовать разрешению клинических признаков демодекоза. Начиная с 14 дня наблюдалось облегчение клинических признаков демодекоза в обеих группах исследования, которое прогрессировало во всех последующих временных точках (таблица 2). Комедоны, папулы и пустулы полностью разрешились к 29 дню в обеих группах исследования. К концу исследования фолликулярные слепки, корки и чешуйки исчезли у всех собак, кроме двух – по одной в каждой группе исследования, тогда как алопеция и эритема – у всех, кроме одной собаки, получавшей сароланер, и двух собак в группе, получавшей имидаклоприд и моксидектин. Подобным образом средний процент поверхности тела с кожными поражениями, обусловленными демодекозом, заметно уменьшился приблизительно с 65 % до обработки до 1–2 % к концу исследования.

В исследовании с отодектозной инвазией по результатам качественной отоскопии на 14 день живых клещей обнаруживали у ше-

сти из восьми собак, получавших плацебо, и трех из восьми собак, получавших сароланер, в одном режиме дозирования. Через 30 дней после однократного перорального введения препарата живых клещей выделяли у семи из восьми собак, получавших плацебо, и только у двух из восьми собак, получавших сароланер. Соответствующее среднее геометрическое количество клещей составляло 35,1 и 0,6, что дает 98,2 % эффективности (таблица 3). Среднее количество в группе, получавшей сароланер, было статистически значимо ниже, чем в группе, получавшей плацебо (P = 0,0013). В режиме, предусматривающем две дозы, по результатам качественной отоскопии на 14 день живые клещи обнаруживались у четырех из восьми собак, получавших плацебо, и у пяти из восьми собак, получавших сароланер, а на 44 день (через 14 дней после второй обработки) живые клещи обнаруживались у четырех из восьми собак группы плацебо и не обнаруживались ни у одной из собак, получавших сароланер. Через 30 дней после двукратного ежемесячного применения препарата живых клещей выделили у пяти из восьми собак, получавших плацебо, тогда как только один живой клещ был обнаружен у одной из восьми собак, получавших сароланер. Соответствующие средние геометрические значения составили 19,1 и 0,1, что дает 99,5 % эффективность (таблица 3).

Среднее количество в группе, получавшей сароланер, было статистически значимо ниже, чем в группе, получавшей плацебо (P = 0,0195).

Лечение

В обоих исследованиях все собаки, которым перорально задавали таблетки, получили полную дозу; таблетки не выпадали из ротовой полости, признаков рвоты не наблюдалось ни у одного животного. В исследовании с демодекозной инвазией все собаки получали соответствующую топикальную дозу с раствором имидаклоприда и моксидектина, хотя в нескольких случаях незначительное количество препарата стекло. Это ожидаемо после нанесения жидкой топикальной лекарственной формы.

Наблюдения за состоянием здоровья

Ни в одном из исследований не отмечалось нежелательных явлений, которые расценили бы как связанные с применением сароланера.

Обсуждение

Результаты двух исследований, описанных в настоящей статье, подтвердили системную акарицидную эффективность нового изоксазолина, сароланера, против двух видов клещей, часто поражающих собак. Однократная пероральная доза 2,0 мг/кг обеспечила уменьшение количества клещей Demodex на >97 % через 14 дней и на >99 % через 29 дней с соответствующим облегчением клинических признаков демодекоза. После второго ежемесячного применения препарата ни у одной собаки, получавшей сароланер, живых клещей не обнаруживали. Указанный уровень эффективности выгодно отличался от уровня эффективности представленного в продаже препарата сравнения (комбинация имидаклоприда и моксидектина для топикального применения) в рекомендуемой дозе при наибольшей кратности применения, поскольку у собаки в этой группе живых клещей продолжали выделять до 59 дня – на это время было проведено 11 еженедельных обработок.

У собак с индуцированными ушными инвазиями O. cynotis однократное пероральное введение сароланера в дозе 2 мг/кг обеспечивало снижение числа ушных клещей на 98,2%, а двукратное введение сароланера с интервалом в один месяц – снижение числа ушных клещей на 99,5 % по сравнению с контрольными группами плацебо.

Генерализованная демодекозная чесотка – серьезное изнуряющее и часто угрожающее жизни заболевание, которое с трудом может поддаваться терапии; доступные схемы лечения обычно требуют многократных аппликаций на протяжении длительных периодов и часто в дозах, не регламентированных инструкциями по применению. На уровне эффективных доз нередки побочные эффекты, что требует тщательного наблюдения собак (Johnstone, 2002; Bissonnette et al., 2009). Описанное исследование из

соображений благополучия проводилось с положительным контролем, без группы отрицательного контроля. Таким образом, нельзя сбрасывать со счетов возможность самоизлечения у этих животных, из-за чего эффективность препаратов в этой модели может быть переоценена и не полностью отражать эффективность в клинических условиях. Тем не менее, все собаки, включенные в исследование, имели клинические признаки генерализованного демодекоза, который, как считается, являясь хроническим заболеванием, маловероятно способен к разрешению в отсутствие лечения (Paradis and Page, 1998). В описанном исследовании сароланер применялся в минимальной дозе, рекомендованной для месячного контроля блошиной и клещевой инвазии, и обеспечивал эффективный контроль инвазии, вызываемой *Demodex* (99,8%), после однократного применения и подтвержденную эрадикацию клещей после применения второй ежемесячной дозы с одновременным быстрым разрешением клинических признаков, что делает сароланер потенциальным удобным препаратом для лечения генерализованного демодекоза. Следует отметить, что сароланер обладал такой же, если не большей, эффективностью, что и зарегистрированный топикальный препарат при интенсивном (еженедельном) применении. Наблюдаемая эффективность сароланера также сравнима с эффективностью применяемого перорально (в нарушение инструкции) ивермектина, а она, как было показано, выше таковой топикальной комбинации моксидектина и имидаклоприда (Paterson et al., 2009, 2014). Подобная высокая системная акарицидная эффективность, характерная для представителей изоксазолинового класса, также была установлена у другого соединения, флураланера, – она была близка указанной после перорального применения флураланера у собак с генерализованным демодекозом (Fourie et al., 2015).

Ушные клещи также являются убиквитарными паразитами собак, и пероральный сароланер в дозе ≥ 2 мг/кг обладал высокой эффективностью против индуцированной инвазии при однократном или двукратном ежемесячном применении. Такой уровень эффективности сопоставим или даже превышает ожидаемый в случае топикальных препаратов для лечения ушной клещевой инвазии.

В описанных исследованиях побочных реакций на применение перорального сароланера не зафиксировано. Это, в сочетании с отличной эффективностью в отношении как клещей *Demodex* spp., так и в отношении клещей *O. cynotis*, при однократном или двукратном применении с месячным интервалом, позволяет говорить о сароланере как об удобном и эффективном препарате для лечения этих клещевых инвазий и ассоциированных с ними заболеваний у собак.

Таблица 3

Среднее геометрическое значение общего количества клещей, диапазон и процентная эффективность по сравнению с плацебо у собак с индуцированными инвазиями *Otodectes cynotis*, получавших сароланер перорально однократно или двукратно с интервалом один месяц

Кратность применения	Препарат/ плацебо	n	День подсчета	Количество живых клещей		
				Среднее значение	Диапазон	Эффективность (%)
День 0	Плацебо	8	30	35,1	0–636	-
	Сароланер	8	30	0,6*	0–11	98,2
День 0 и день 30	Плацебо	8	60	19,1	0–1034	-
	Сароланер	8	60	0,1**	0–1	99,5

Примечание. * – Среднее геометрическое количество живых клещей в случае сароланера статистически значимо ниже, чем в случае плацебо (P = 0,0013). ** – Среднее геометрическое количество живых клещей в случае сароланера статистически значимо ниже, чем в случае плацебо (P = 0,0195).

Выводы

Ежемесячное пероральное применение сароланера в дозе 2 мг/кг у собак с генерализованным демодекозом оказалось очень эффективным с точки зрения эрадикации клещей и разрешения клинических признаков заболевания. Количество клещей по сравнению с таковым до лечения снизилось на 97,1 % через 14 дней и на 99,8 % через 29 дней после первой дозы, впоследствии живые клещи не обнаруживались. У всех собак отмечали заметное облегчение клинических признаков демодекоза. При индуцированной инвазии *O. cynotis* у собак указанная доза перорального сароланера обеспечивала уменьшение количества клещей на 98,2 % после однократного и на 99,5 % после двукратного ежемесячного применения.

Конфликт интересов

Описанные в настоящей статье исследования финансировались компанией «Зоэтис», Florham Park, NJ. JJF является независимым исследователем, привлеченным для этих исследований. Все остальные авторы являются сотрудниками компании «Зоэтис». Все авторы помогали в разработке и проведении исследований, интерпретации данных и рецензировании статьи. Конфликты интересов, которые могли повлиять на поведение и отчетность этих исследований, отсутствуют.

Список литературы

1. Arther, R.G., Davis, W.L., Jacobsen, J.A., Lewis, V.A., Settje, T.L., 2015. Clinical evaluation of the safety and efficacy of 10% imidacloprid +2.5% moxidectin topical solution for the treatment of ear mite (*Otodectes cynotis*) infestations in dogs. Vet. Parasitol. 210, 64–68.

2. Becskei, C., De Bock, F., Illambas, J., Cherni, J.A., Fourie, J.J., Myers, M.R., Mahabir, S.P., Six, R.H., 2016. Efficacy and safety of a novel oral isoxazoline, sarolaner (Simparica™), for the treatment of sarcoptic mange in dogs. Vet. Parasitol. (This Edition).

3. Bissonnette, S., Paradis, M., Daneau, I., Silversides, D. W., 2009. The ABCB1-1 delta mutation is not responsible for subchronic neurotoxicity seen in dogs of non-collie breeds following macrocyclic lactone treatment for generalized demodicosis. Vet. Dermatol. 20, 60–66.

4. Bourdeau, P., Lecanu, J. M., 1999. Treatment of multiple infestations with *Otodectes cynotis, Cheyletiella yasguri,* and *Trichodectes canis* with fipronil. Proc. Br. Vet. Dermatol. Study Group, 35–36.

5. Curtis, C. F., 2004. Current trends in the treatment of Sarcoptes, Cheyletiella and Otodectes mite infestations in dogs and cats. Vet. Dermatol. 15, 108–114.

6. Desch, C.E., Hillier, A., 2003. Demodex injai: a new species of hair follicle mite (Acari: demodecidae) from the domestic dog (Canidae).J. Med. Entomol. 40, 146–149.

7. EMEA, 2000. Guideline on Good Clinical Practices. VICH Topic GL9 (accessed 26.02.15.). http://www.ema.europa.eu/docs/en_GB/document_library/ Scientific_guideline/2009/10/WC500004343.pdf.

8. Forsythe, P. J., Auxilia, S. T., Jackson, H. A., 2009. Intense facial pruritus associated with Demodex injai infestation a report of 10 cases. Proc. 24th N. Am. Vet. Dermatol. Forum 20, 248.

9. Fourie, J. J., Delport, P. C., Fourie, L. J., Heine, J., Horak, I. J., Krieger, K.J., 2009. Comparative efficacy and safety of two treatment regimens with a topically applied combination ofimidacloprid and moxidectin (Advocate®) against generalized demodicosis in dogs. Parasitol. Res. 105, S115–S124.

10. Fourie, J. J., Liebenberg, J. E., Horak, I. J., Taenzier, J., Heckeroth, A. R., Frenais, R., 2015. Efficacy of orally administered fluralaner (Bravecto™) ortopically applied imidacloprid/moxidectin (Advocate®) against generalized demodicosis in dogs. Parasitol. Vectors 8, 187–197.

11. Garfield, R. A., Reedy, L. A., 1992. The use of oral milbemycin oxime (Interceptor®) in the treatment of chronic generalized canine demodicosis. Vet. Dermatol. 3, 231–235.

12. Heine, J., Krieger, K., Dumont, P., Hellmann, K., 2005. Evaluation of the efficacy and safety of imidacloprid 10 % plus moxidectin 2.5 % spot-on in the treatment of generalized demodicosis in dogs: results of a European field study. Parasitol. Res. 97, S89–S96.

13. Johnstone, I. P., 2002. Doramectin as treatment for canine and feline demodicosis. Aust. Vet. Pract. 32, 98–103.

14. Krieger, K., Heine, J., Dumont, P., Hellmann, K., 2005. Efficacy and safety of imidacloprid 10 % plus moxidectin 2.5 % spot on in the treatment of sarcoptic mange and otoacariosis in dogs: results of a European field study. Parasitol. Res. 97, S81–S88.

15. McTier, T. L., Chubb, N., Curtis, M., Hedges, L., Inskeep, G. A., Knauer, C. S., Menon, S., Mills, B., Pullins, A., Zinser, E., Woods, D. J., Meeus, P., 2016. Discovery of sarolaner: a novel, orally administered, broad spectrum, isoxazoline ectoparasiticide for dogs. Vet. Parasitol. (This Edition).

16. Mueller, R. S., Meyer, D., Bensignor, E., Sauter-Louis, C., 2009. Treatment of canine generalized demodicosis with a 'spot-on' formulation containing 10 % moxidectin and 2.5 % imidacloprid (Advocate, Bayer Healthcare). Vet. Dermatol. 20, 441–446.

17. Mueller, R., Ferrer, L., Holm, B., Lemarie, S., Paradis, M., Shipstone, M. A., 2012. Treatment of demodicosis in dogs: 2011 clinical practice guide-lines. Vet. Dermatol. 23, 86–96.

18. Mueller, R. S., 2004. Treatment protocols for demodicosis: an evidenced based review. Vet. Dermatol. 15, 75–89.

19. Muller, G., Kirk, R., 2013. Parasitic skin disease. In: Miller, W. H., Griffin, C. E., Campbell, K. L. (Eds.), Small Animal Dermatology.7th ed. Saunders Elsevier, St. Louis, pp. 304–313.

20. Paradis, M., Page, N., 1998. Topical (pour-on) ivermectin in the treatment of chronic generalized demodecosis in dogs. Vet. Dermatol. 9, 55–59.

21. Paterson, T. E., Halliwell, R. E., Fields, P. J., Louw, M. L., Louw, J. P., Ball, G. S., Pinckney, R. D., McKibben, J. S., 2009. Treatment of canine-generalized demodicosis: a blind, randomized clinical trial comparing the efficacy of Advocate (Bayer Animal Health) with ivermectin. Vet. Dermatol. 20, 447–455.

22. Paterson, T. E., Halliwell, R. E., Fields, P. J., Louw, M. L. P., Ball, G., Louw, J., Pinckney, R., 2014. Canine generalized demodicosis treated with varying doses of a 2.5 % moxidectin + 10 % imidacloprid spot-on and oral ivermectin: parasiticidal effects and long-term treatment outcomes. Vet. Parasitol. 205, 687–696.

23. Sastre, N., Ravera, I., Villanueva, S., Altet, L., Bardagi, M., Sanchez, A., Francino, O., Ferrer, L., 2012. Phylogenetic relationships in three species of canine Demodex mite based on partial sequences of mitochondrial 16Sr RNA. Vet. Dermatol. 23 (509–e101).

24. Schnabl, B., Bettenay, S., Glos, N., Linek, M., Loewenstein, C., Mueller, R. S., 2010. Oral selemectin in the treatment of canine generalized demodicosis. Vet. Rec. 166, 710–714.

25. Six, R. H., Clemence, R. G., Thomas, C. A., Behan, S., Boy, M. G., Watson, P., Benchaoui, H. A., Clements, P. J. M., Rowan, T. G., Jernigan, A. D., 2000. Efficacy and safety of selamectin against *Sarcoptes scabei* on dogs and *Otodectes cynotis* on dogs and cats presented as veterinary patients. Vet. Parasitol. 91, 291–309.

26. Vincenti, P., Genchi, C., 1997. Efficacy of fipronil (Frontline® Spot on) in the treatment of ear mites (*Otodectes cynotis*) in dogs and cats. Proc. 14th Congr. Eur. Soc. Vet. Dermatol., 5–7.